стр. 4
**Герпесвирусы и вирус папилломы человека при раке предстательной железы: первые результаты**

стр. 7
**Аденопросин® при лечении пациентов с заболеваниями предстательной железы**

стр. 9
**Новые генетические факторы рецидивирующего уролитиаза**

# МОСКОВСКИЙ УРОЛОГ

МЕДИЦИНСКАЯ ИНФОРМАЦИОННО-АНАЛИТИЧЕСКАЯ ГАЗЕТА

№ 4 2023 г.

В НОМЕРЕ

**АКТУАЛЬНАЯ ТЕМА**

***Репродуктивное здоровье российских мужчин: задачи, требующие решения*** стр. 2

**ПРАКТИКА**

***Симультанные робот-ассистированные операции при синхронном раке почки и простаты*** стр. 6

**ИНТЕРВЬЮ**

***Выбор α-адреноблокатора при лечении пациентов с расстройствами мочеиспускания*** стр. 11

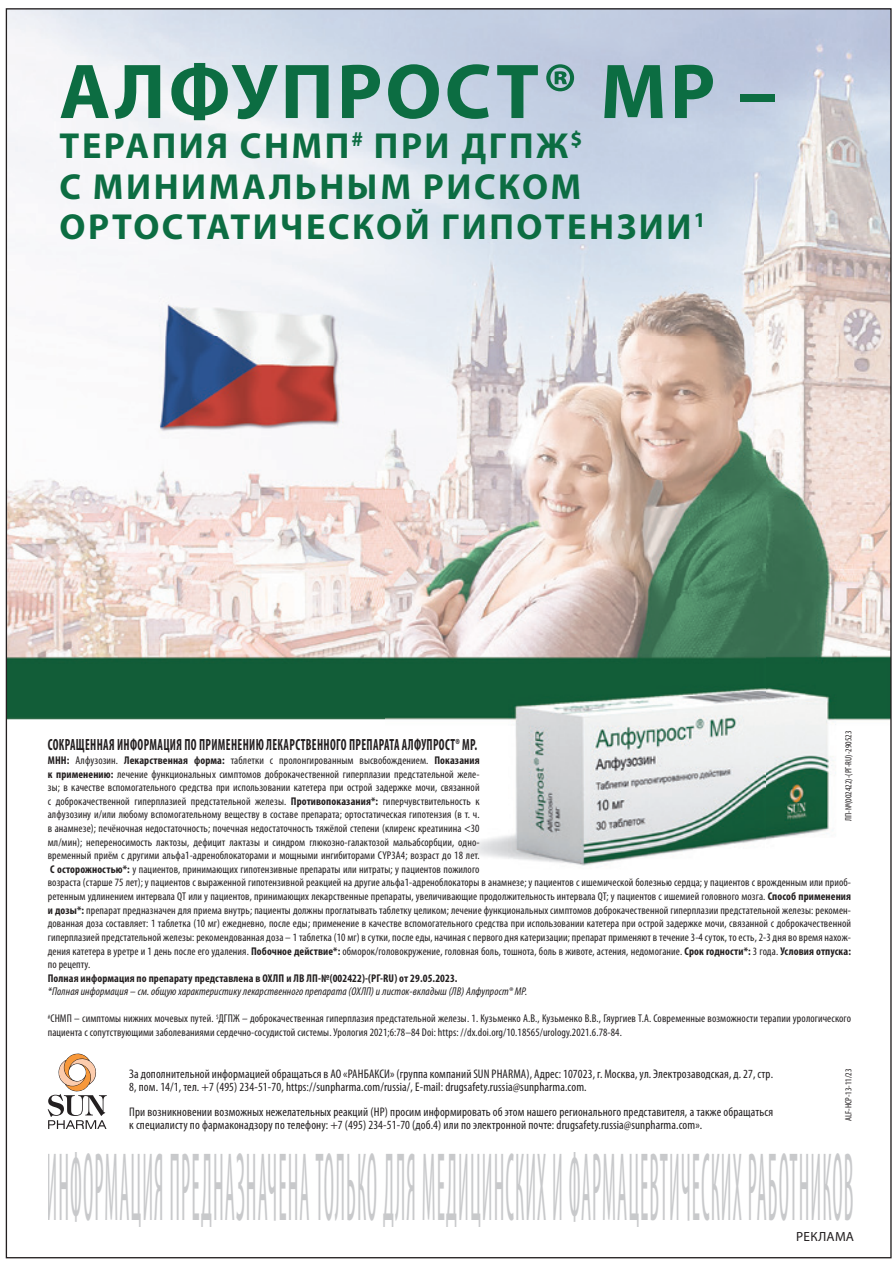

## Дорогие друзья и коллеги!

Приглашаем Вас принять участие в Юбилейном XX конгрессе «Мужское здоровье», который пройдёт в Сочи с 25 по 27 апреля 2024 года.

Из года в год Конгресс привлекает все больше и больше специалистов самых различных специальностей, которые объединяются вокруг проблемы мужского здоровья, на междисциплинарном уровне обсуждается самый широкий круг вопросов урологии и андрологии.

Предстоящий Конгресс станет для нас Юбилейным, а это значит, что мы находимся на верном пути. Вот уже 20 лет мы работаем бок о бок с ведущими специалистами в области урологии, кардиологии, эндокринологии, дерматовенерологии, гинекологии. Именно такой подход отвечает нашей главной цели – поддержанию и сохранению мужского и репродуктивного здоровья населения.

Будем рады видеть Вас на предстоящем Конгрессе, который, как и всегда, пройдёт в дружественной и плодотворной атмосфере! И конечно, поздравляем Вас с наступающим Новым Годом! Крепкого здоровья вам и вашим близким!

**Главный редактор, академик РАН, д.м.н., профессор А.А. Камалов**

МОСКОВСКИЙ УРОЛОГ

**Главный редактор**
Армаис Альбертович КАМАЛОВ, академик РАН, д.м.н., профессор, директор университетской клиники МГУ им. М.В. Ломоносова, заведующий кафедрой урологии и андрологии ФФМ МГУ им. М.В. Ломоносова

**Заместитель главного редактора**
Алексей Георгиевич МАРТОВ, член-корр. РАН, д.м.н., профессор, заведующий кафедрой урологии и андрологии ИППО ФГБУ ГНЦ ФМБЦ им. А.И. Бурназяна ФМБА России; заведующий урологическим отделением ГБУЗ «Городская клиническая больница им. Д.Д. Плетнева» ДЗМ, в.н.с. отдела урологии и андрологии МНОЦ МГУ им. М.В. Ломоносова

**Научный редактор**
Джемал Ахмедович БЕШЛИЕВ, д.м.н.

**Редакционный совет**
Аполихин О.И., член-корр. РАН, д.м.н., профессор
Аляев Ю.Г., член-корр. РАН, д.м.н., профессор
Велиев Е.И., д.м.н., профессор
Винаров А.З., д.м.н., профессор
Глыбочко П.В., академик РАН, д.м.н., профессор
Даренков С.П., д.м.н., профессор
Дутов В.В., д.м.н., профессор
Зубань О.Н., д.м.н., профессор
Каприн А.Д., академик РАН, д.м.н., профессор
Кривобородов Г.Г., д.м.н., профессор
Лоран О.Б., академик РАН, д.м.н., профессор
Матвеев В.Б., член-корр. РАН, д.м.н., профессор
Пушкарь Д.Ю., академик РАН, д.м.н., профессор
Теодорович О.В., д.м.н., профессор

**РЕДАКЦИЯ ГАЗЕТЫ «Московский уролог»**
Адрес: Москва, Ломоносовский проспект, д. 27, к. 10
Телефон: +7 (903) 295-66-81
Алексеева Марина Валерьевна
E-mail: mosurolog@bk.ru

**УЧРЕДИТЕЛЬ и ИЗДАТЕЛЬ**
**Межрегиональная общественная организация «Мужское и репродуктивное здоровье»**

4 номера в год
Газета зарегистрирована Федеральной службой по надзору в сфере связи, информационных технологий и массовых коммуникаций (Роскомнадзор)
Регистрационный номер ПИ No ФС77–72661 от 16 апреля 2018 г.

Распространение федеральное
Газета отпечатана в ООО «Конверс»
420021, Казань, ул. Братьев Петряевых, д. 5, к. 4.
Тел. +7 (843) 288-82-22, e-mail: konvers-kazan@mail.ru

Цена свободная

Полное или частичное воспроизведение редакционных материалов, опубликованных в газете «Московский уролог», запрещается, за исключением случаев письменного согласия редакции.

# Репродуктивное здоровье российских мужчин: задачи, требующие решения

**А.А. Камалов, В.А. Божедомов, И.А. Корнеев**

В первый день работы XXIII Конгресса Российского общества урологов в г. Казань на втором пленарном заседании был представлен доклад группы авторов вот главе с академиком Армаисом Альбертовичем Камаловым – директором МНОЦ МГУ им. М.В. Ломоносова и заведующим кафедрой урологии и андрологии ФФМ МГУ, - на тему «Репродуктивное здоровье российских мужчин: задачи, требующие решения». Доклад представил проф. Владимир А. Божедомов – руководитель «Клиники мужского здоровья» МНОЦ и профессор данной кафедры.

**А.А. Камалов,** академик РАН, д.м.н., профессор, директор Медицинского научно-образовательного центра и заведующий кафедрой урологии и андрологии ФФМ ФГБОУ ВО «МГУ имени М.В. Ломоносова», Москва

**В.А. Божедомов,** д.м.н., профессор, заведующий клиникой «Мужского здоровья» Медицинского научно-образовательного центра и профессор кафедры урологии и андрологии ФФМ ФГБОУ ВО «МГУ имени М.В. Ломоносова», ведущий научный сотрудник ФГБУ «Национальный медицинский исследовательский центр акушерства, гинекологии и перинатологии имени академка В.И. Кулакова» МЗ РФ, Москва

**И.А. Корнеев,** д.м.н., профессор, медицинский директор Международного центра репродуктивной медицины, профессор кафедры урологии Первого Санкт-Петербургского государственный медицинского университета им. акад. И.П. Павлова, Санкт-Петербург

В начале выступления докладчик подчеркнул, что сегодня «репродуктивное здоровье» уже не частная проблема пары, а государственная задача. Это обусловлено остротой демографических проблем в нашей стране.

В последние годы наблюдается неуклонная убыль населения России. Докладчик представил данные Росстата: в 2022 г. это минус почти 600 тыс. человек. Зарегистрировано 1889644 смерти, родились – 1306162 детей (на 6,9% меньше, чем в 2021 г.). Суммарный коэффициент рождаемости (число детей в расчете на одну женщину) в последние годы составлял 1,3-1,5 против 2,15, необходимого для простого воспроизводства населения; повторные рождения сократились с 50% до 30%. Согласно данным оценки демографического прогноза в ближайшие 15 лет численность мужского населения может сократиться на 5,5 млн человек.

Одной из причин снижения рождаемости является ухудшение репродуктивного потенциала российских мужчин. В частности, темпы снижения концентрации сперматозоидов в эякуляте мужчин-россиян составили 1,8% в год, а число мужчин с первично диагностированным бесплодием за период с 2000 увеличилось в 1,8 раза.

Докладчик подчеркнул, что подобные тенденции наблюдаются во многих странах мира: согласно данным отчета ВОЗ, опубликованного в апреле 2023 года, по данным популяционных исследований 1990–2021 гг. бесплодие выявляли у 8–22% мужского населения разных стран. За последние пять десятилетий концентрация сперматозоидов и общее число сперматозоидов в эякуляте снизились более чем в два раза. При этом темпы снижения после 2000 г. удвоились и в настоящее время составляют 2,64% в год.

Авторы доклада напомнили аудитории, что мужской фактор бесплодия – снижение количества и/или качества сперматозоидов, – имеет место в половине случаев бесплодного брака: в 20–30 % имеются нарушения только у мужчины, в 25–40 % – проблемы репродуктивного здоровья у обоих партнеров. Кроме того, низкое качество сперматозоидов является в 30-40% случаев причиной замерших беременностей и выкидышей.

Докладчик процитировал недавний доклад экспертов ВОЗ (2023): «Бесплодие может стать причиной значительного стресса, стигматизации и финансовых трудностей и оказывать негативное влияние на психическое и психосоциальное благополучие».

Докладчик обратил внимание на то, что в значительная доля случаев нарушения фертильности является приобретенной. Патологические состояния или патологические изменения репродуктивной системы, обусловленные воздействием комплекса неблагоприятных факторов (социально-экономических, образа жизни и вредных привычек, профессиональных и экологических вредностей), представляет одну из актуальнейших проблем современной репродуктивной медицины.

Авторы доклада сформулировали основные задачи, стоящие перед урологическим сообществом по сохранению и восстановлению репродуктивной функции мужчин, которые предложили разделить на несколько групп: 1) воспитательные, 2) экологические, 3) правовые (организация здравоохранения), 4) клинические и 5) экономические.

- Воспитательные (мотивационные) – повышение медицинской грамотности и информированности населения о факторах риска заболеваний органов репродуктивной системы и факторах, способствующих здоровью, важности следованию правилам ЗОЖ для обеспечения продолжительной и качественной жизни (отказ от курения, злоупотребления алкоголем, борьба с избы-

точным весом, коррекция гиподинамии и др.), а также пропаганда значимости семейных ценностей и ориентацию на многодетную семью. Докладчик представил данные ВЦИОМ, из которых следует, что только при рождении первого ребенка определяющим является экономическое состояние семьи. При рождении второго и третьего главное – это желание, чтобы ребенок не был один и привык заботиться о младших и старших. В большинстве случаев решение рожать второго и третьего ребенка принимает мужчина. Поэтому необходимо формировать у мужчин соответствующие модели поведения и систему ценностей. Таже важно шире информировать население о том, что у мужчин, как и у женщин, с возрастом потенциал фертильности существенно снижается, и критичным можно считать возраст 40 лет.

- Экологические – борьба с загрязнением окружающей среды, меры, направленные на совершенствование систем контроля качества продуктов питания на гонадотоксические (тяжелые металлы, фтолаты, диоксины и др.), в т.ч. эстроген-активные соединения. «…В настоящее время считается, - процитировал докладчик актуальное Руководство EAU-2023, – что идиопатическое мужское бесплодие (30-40% случаев), когда не обнаруживается никакого мужского фактора, объясняющего ухудшение параметров спермы, – может быть связано с несколькими ранее не выявленными патологическими факторами, которые включают, помимо прочего, эндокринные нарушения в результате загрязнения окружающей среды…».
- Обсуждая меры по совершенствованию организации здравоохранения в данном направлении, авторы доклада выделили ряд вопросов, которые требуют решения:

– Планируемое в 2024 г. внедрение МКБ-11 требует конкретизировать клинико-лабораторные критерии диагностики мужского бесплодия. Если диагноз GB04.0 определен – азооспермия и криптозооспермия, – то GB04.Y – «другое уточненное мужское бесплодие», или GB04.Z – «мужское бесплодие неуточненное» не формализованы. Докладчик привел данные многоцентровых исследований, в которые были включены более 4 тыс. пар, из которых следует, что 2/3 случаев причина снижения фертильности мужчин – функциональные нарушения сперматозоидов, и почти у половины мужчин это имеет место при формальной «нормозооспермии» (см. *рисунок*).

– Докладчик напомнил аудитории, что актуальное Руководство ВОЗ по исследованию спермы (6-я редакция) описывают 15 разных тестов для характеристики качества эякулята, при этом авторы Руководства рекомендуют внедрять региональные референтные интервалы. Многоцентровое исследование, выполненное недавно авторами доклада, показало, что что для российских мужчин при оформлении заключения по спермограмме термин «олигоспермия» следует использовать при объеме эякулята <1,7 мл, «олигозооспермия» – при концентрации сперматозоидов <20 млн/мл, «астенозооспермия» – при <24% прогрессивно-подвижных форм и «тератозооспермия» – при <1% морфологически нормальных форм при специфической окраске по Папаниколау с использованием «строгих» критериев. У 95% фертильных мужчин ЧППСЭ не менее 21 млн, у 5% – от 5 до 20 млн; значения ЧППСЭ <5 млн указывают на принадлежность к группе с низкой вероятностью реализации мужской репродуктивной функции. При этом докладчик отметил, что такие исследования, как оценка оксидативного стресса сперматозоидов, протаминации, фрагментации ДНК и ряд других, рекомендованных ВОЗ, не входят в утвержденную номенклатуру медицинских услуг по диагностике и лечению мужского бесплодия, и это нужно в ближайшее время исправить. Среди мер, которые должны быть реализованы, принятие отечественных нормативов качества спермы, что является основанием для постановки диагноза и принятия решения о необходимости лечения. А это деньги, не важно, пациента и государства.

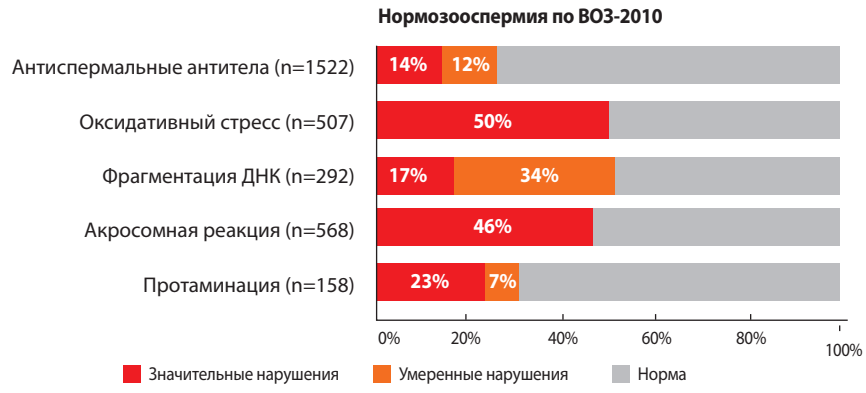


Рисунок. **Распространенность функциональных нарушений сперматозоидов при «нормозооспермии» у пациентов из бесплодных пар без установленного женского фактора бесплодия (по Камалову А.А., Божедомову В.А. и соавт., 2020)**

– Авторы доклада подчеркнул, что только после широкого внедрения современных методов оценки качества спермы и критериев диагноза «мужское бесплодие» можно будет определить потребность системы здравоохранения в специалистах данного профиля на основании корректных эпидемиологических данных,

– Авторы доклада отметили обязательность учета требований «Клинических рекомендаций» в повседневной практике врача, и необходимость внесения в них новых данных. Докладчик подчеркнул, что каждый такой мужчина из бездетной пары, в том числе и с «нормозооспермией», должен быть консультирован врачом-урологом для проведения диагностики с целью выявления возможных причин, способствующих снижению репродуктивной функции и, при необходимости, проведения последующего лечения, направленного на повышение вероятности зачатия и рождения здорового ребенка.

– Докладчик отметил важность совершенствования программ профессиональной переподготовки и профессиональные стандарты по данному направлению, необходимость увеличения числа учебных часов, отведенных на это.

– Докладчик напомнил, что давно пора юридически оформить фактически уже существующую специальность «уролог-андролог», что позволит обеспечить преемственность ведения пациентов мужского пола от раннего детства до пожилого возраста.

- Клинико-экономические вопросы совершенствования оказания помощи бездетным парам, по мнению докладчика, подразумевают корректную оценку эффективности различных методов лечения с учетом как клинического результата, так и безопасности и затрат. Этот тезис докладчик проиллюстрировал сравнительными данными клинической и клинико-экономической эффективности таких методов лечения, как варикоцелэктомия, стимуляция сперматогенеза с помощью блокаторов рецепторов эстрогенов, внутриматочной инсеминации и ЭКО ИКСИ. Докладчик напомнил аудитории, что клиническая эффективность программ ВРТ (ЭКО, в т.ч. ICSI) не меняется уже 20 лет: беременности на один цикл – около 30%, роды – 20%. Были представлены данные, что потомство, зачатое с помощью ЭКО, имеет при рождении меньший вес, большую неонатальную заболеваемость, акушерские осложнения и врожденные пороки развития – увеличение на 50% врожденных дефектов после ЭКО по сравнению со спонтанной беременностью. А затраты здравоохранения на одного ребенка (не считая акушерские затраты) выше в 3–5 раз, а роды детей после ЭКО обходятся в 2 раза дороже. Докладчик рекомендовал шире внедрять современные методы оценки мужской репродуктивной функции и этиопатогенетические методы лечения мужского бесплодия; использовать симптоматические методы ВРТ только при неэффективности традиционного лечения, а не вместо него.

В докладе были представлены конкретные примеры реализации этих задач, в т.ч. представлены данные о создании на базе научно-производственного комплекса МГУ оригинального препарата «МедиРег», основанного на использовании секретотома аутологичных и аллогичных стволовых клеток. Сейчас эта работа входит в фазу клинических испытаний 1-й и 2-й фазы.

Препарат «МедиРег» на основе секретома МСК человека для лечения мужского бесплодия:

– На фоне вводимого под белочную оболочку яичек секретома МСК происходит восстановление сперматогенеза, которое сопровождается увеличением массы яичек и восстановлением фертильности.

– Разработаны регламенты производства клеточных продуктов и лекарственных средств на основе секретома стволовых клеток.

– Разработаны регламенты контроля качества выпускаемых продуктов и дооснащена лаборатория контроля качества.

– Подан пакет документов для лицензирования производства на право выпуска биологических лекарственных препаратов в виде лиофилизатов.

– Продолжается разработка научно-технологической платформы для обеспечения безопасности и качества выпускаемых препаратов

В завершении докладчик подчеркнул важность внедрения в широкую практику методологии, которая носит название «Персонализированная медицина». Этот подход предполагает максимально персонифицированный выбор методов лечения на основе максимально углубленного изучения особенностей конкретного пациентов при помощи самых современных доступных методов диагностики, в том числе геномных, детального изучения причин патологических изменений, положительных и отрицательных особенностей выбранного метода, а также оптимальный выбор времени проведения лечения с учетом психологических особенностей пациента.

МУЖСКОЕ И РЕПРОДУКТИВНОЕ ЗДОРОВЬЕ

МУЖСКОЕ
И РЕПРОДУКТИВНОЕ
ЗДОРОВЬЕ

ТЕПЕРЬ МЫ
В TELEGRAM!!!

ПРИСОЕДИНЯЙТЕСЬ!

@UROLOGIST_ANDROLOGIST

РЕКЛАМА

# Герпесвирусы и вирус папилломы человека при раке предстательной железы: первые результаты

16 сентября 2023 года в рамках XXIII Конгресса Российского общества урологов состоялось секционное заседание «инфекции мужских половых оранов», где прозвучал доклад «Герпесвирусы и вирус папилломы человека при раке предстательной железы: первые результаты». В своем докладе аспирант кафедры урологии и андрологии МГУ им. М.В. Ломоносова, врач-уролог **Османов Омар Асланович** подробно остановится на важности изучения вирусной инфекции в канцерогенезе предстательной железы, указав, что данный вопрос на сегодняшний день остается актуальным. Патогенетическая роль вирусной инфекции в канцерогенезе предстательной железы требует дальнейшего изучения. Решение данного вопроса внесет значительный вклад в диагностику и профилактику рака предстательной железы.

**Карпов В.К.,** к.м.н., врач-уролог ГКБ №31 ДЗМ, доцент кафедры урологии и андрологии ФФМ МГУ имени М.В. Ломоносова, ведущий научный сотрудник отдела урологии и андрологии МНОЦ МГУ имени М.В. Ломоносова, заслуженный врач РФ

**О.А. Османов,** аспирант кафедры урологии и андрологии МГУ им. М.В. Ломоносова, врач-уролог

Свой доклад Омар Асланович, начал с эпидемиологии рака предстательной железы, распространённость которого на сегодняшний день неуклонно растет. Далее автор перешел к факторам риска развития рака предстательной железы, к которым относят наследственность, образ жизни и профессиональную вредность. Отдельно отметил, что учеными многократно высказывалось предположение, что не последнее место в канцерогенезе предстательной железы играет вирусные инфекции. Они могут приводить к хроническому воспалению, которое разрушает адаптивные иммунные механизмы и способствует процессам пролиферации. Вследствие этого клетки приобретают новые свойства, а именно способность к бесконтрольному и неограниченному делению. **Многие исследования указывают на возможную роль папилломавирусов и герпесвирусов в развитии рака предстательной железы**.

Доказанным фактом является роль вирусных инфекций в канцерогенезе разных органов, таких как рак шейки матки, рак желудка, рак печени, рак носоглотки.

Учитывая неоднозначность и ограниченность данных о взаимосвязи различных представителей семейства герпесвирусов с раком предстательной железы, автор доложил, что в 2019 году на базе МНОЦ МГУ совместно с командой под руководством академика РАН Камалова А.А. совместно с Научно-исследовательским институтом морфологии человека имени А.П. Авцына возглавляемым Михалевой Л.М., начато проспективное исследование целью которого было оценить взаимосвязь вирусной инфекции с раком предстательной железы, а также их клинико-морфологическими особенностями.

В исследование включено 98 пациентов, прооперированных по поводу гиперплазии предстательной железы (ДГПЖ) или рака предстательной железы в период с 2019 по 2021 годы.

Пациентам с гиперплазией предстательной железы ($n$=48) была выполнена трансуретральная резекция предстательной железы , а пациентам из группы раком предстательной железы ($n$=50) лапароскопическая или робот-ассистированная радикальная простатэктомия. В полученных образцах операционного материала выполнена полимеразная цепная реакция (ПЦР) в режиме реального времени на наличие вирусов папилломы человека (ВПЧ), вирусов простого герпеса 1 и 2 типа (HSV-1 и HSV-2), цитомегаловируса (CMV), вируса Эпштейн-Барр (EBV), вируса герпеса 6-го типа (HHV-6).

Далее автор рассказал о результатах проведенного исследования, для пациентов раком предстательной железы была характерна большая частота выявляемости вирусов в ткани предстательной железы по сравнению с пациентами с гиперплазией предстательной железы: 50% и 31,3% соответственно, $p$=0,046.

Самым распространённым вирусом как при раке предстательной железы, так и при гиперплазии предстательной железы, оказался EBV (22% и 16,7% соответственно). Вторым по частоте встречаемости вирусом у пациентов с раком предстательной железы оказался HHV-6 (20%), который не был выявлен ни у одного пациента с гиперплазией предстательной железы ($p$=0,003). Отмечалась тенденция более частого выявления CMV среди пациентов с раком предстательной железы (16% для РПЖ и 4,2% для ДГПЖ), однако различия оказались статистически незначимыми при пограничных значениях $p$ ($p$=0,09). Ассоциации вирусной инфекции с клинико-морфологическими особенностями выявлено не было.

Как показало наше исследование, **полученная тенденция более частой встречаемости HHV-6 и CMV у пациентов с раком предстательной железы по сравнению с пациентами с гиперплазией предстательной железы создаёт предпосылки для дальнейшего исследования вирусов при заболеваниях простаты с привлечением большей когорты пациентов**, что позволит составлять представление о многоступенчатом процессе злокачественной трансформации и, возможно, откроет новые терапевтические возможности для профилактики и лечения.

*Доклад подготовлен группой авторов:*
**Камалов А.А. [1,2], Михалева Л.М. [1], Карпов В.К. [1,2], Охоботов Д.А. [1,2], Акопян Э.П. [2], Шахпазян Н.К. [2], Шапаров Б.М. [1], Нестерова О.Ю. [1], Османов О.А. [1,2]**
*[1] МГУ имени М.В. Ломоносова, факультет фундаментальной медицины, кафедра урологии и андрологии*
*[2] Государственное бюджетное учреждение здравоохранения города Москвы «Городская клиническая больница №31 Департамента здравоохранения города Москвы»*

## ПРИГЛАШЕНИЕ К СОТРУДНИЧЕСТВУ!

***Глубокоуважаемые коллеги!***

*Приглашаем вас к сотрудничеству на страницах **газеты «Московский уролог»!***
*Надеемся, что газета станет площадкой для обмена опытом, публикации важных для практической работы каждого врача результатов исследований и достижений медицинских организаций нашей страны.*

*Ждем вашего видения дискуссионных вопросов и проблем нашей специальности, сложных, нестандартных клинических наблюдений из практики, результатов клинических испытаний, технологических новинок и новых методик диагностики и лечения уроандрологических больных.*
*Нам крайне важно иметь обратную связь с читателями, мы открыты к диалогу!*

*Ждем ваших мыслей и идей!*

МОСКОВСКИЙ УРОЛОГ
МЕДИЦИНСКАЯ ИНФОРМАЦИОННО-АНАЛИТИЧЕСКАЯ ГАЗЕТА

**РЕДАКЦИЯ ГАЗЕТЫ**
Москва, Ломоносовский пр-кт, д. 27, к. 10
Телефон: +7 (903) 295-66-81
Алексеева Марина Валерьевна
**mosurolog@bk.ru**

РЕКЛАМА

# Остеопротегерин – перспективный маркер рецидива мочекаменной болезни

Также в рамках конгресса на сессии «Мочекаменная болезнь (МКБ). Базовые исследования и терапия», состоялся еще один доклад врача-уролога, стажера-исследователя отдела лабораторной диагностики МНОЦ МГУ им. М.В. Ломоносова **Александра Викторовича Савилова** «Остеопротегерин (ОПГ) – перспективный маркер рецидива мочекаменной болезни».

Данное выступление стало продолжением доклада, посвященного «новым генетическим факторам рецидивирующего уролитиаза». «Учитывая, что была выявлена ассоциация между наличием однонуклеотидного полиморфизма гена ОПГ и развитием рецидива кальций-оксалатного уролитиаза, было принято решение об изучении ОПГ сыворотки крови в группах наблюдения» – сообщил докладчик. Далее Александр Викторович в своем выступлении освятил вопрос повсеместного роста расходов на лечение пациентов с МКБ, который требует незамедлительного поиска новых способов и методик метафилактики, поиска новых маркеров, предикторов рецидива МКБ.

В продолжении доклада докладчик сообщил, что если обратиться к мировыми данным, то исследования в которых бы изучали ассоциацию концентрацию ОПГ и МКБ ограничивается лишь одним, которое было проведено в Индии несколько лет назад. В нем было установлено, что концентрация ОПГ в группе МКБ в 5 раз выше, чем в группе контроля. Конечно, с учетом небольшой выборки, требуются последующие исследования для определения однозначной взаимосвязи, констатировали авторы статьи. Также докладчиком была доложена краткая историческая справка, об открытии в 1997 году группой Калифорнийских ученых во главе с Ульямом Симонетом гликопротеина, являющегося представителем рецепторов α-фактора некроза опухоли, позже названного ОПГ.

Доктор А.В. Савилов доложил краткий дизайн, проведенного исследования, в которое был включен 101 пациент, страдающий кальций-оксалатным уролитиазом. Пациенты были поделены на 2 группы: 73 пациента с рецидивом кальций-оксалатной формы рецидивирующего течения, 28 пациентов с единичным эпизодом кальций-оксалатного уролитиаза в анамнезе, разрешившимся самостоятельным отхождением или оперативным лечением и на момент исследования конкременты в проекции мочевыводящих путей отсутствуют. Контрольная группа состояла из 51 человека, не страдающего мочекаменной болезнью, семейный анамнез которых также не был отягощен данным заболеванием. Во всех группах был проведен анализ уровня остеопротегерина в сыворотке с помощью ИФА. «На заключительном этапе проведен статистический анализ полученных результатов» - сообщил докладчик.

А.В. Савилов отметил, что по результатам иммуно-ферментного анализа и последующей статистической обработки, было выявлено достоверное повышение уровня ОПГ в группе рецидива кальций-оксалатного уролитиаза. При дальнейшем исследовании не была выявлена ассоциация между ОПГ в сыворотке крови и носительством варианта гена ОПГ, ассоциированного с рецидивом кальций-оксалатного уролитиаза рецидивирующего течения. Также не выявлена ассоциация между ОПГ и полом, возрастом.

«Для оценки уровня ОПГ был проведен ROC анализ, – сообщил А.В. Савилов, – по результатам которого чувствительность и специфичность ОПГ составили 78 и 52%. А с учетом показателя площади под кривой в 0,657, значения концентрации ОПГ сыворотки возможно использовать в диагностике рецидива кальций-оксалатной формы МКБ».

В завершении своего выступления, докладчик сделал вывод, что повышение уровня сывороточного ОПГ у пациентов с кальций-оксалатной формой уролитиаза может быть использовано в качестве предиктора развития рецидива заболевания, ввиду чего определение уровня сывороточного ОПГ необходимо включить в ежегодное диспансерное обследование у данной группы больных.

*Доклады подготовлены группой авторов:*
**А.В. Савилов [1,3], М. Джайн [1,2], А.С. Тивтикян [2], М.Е. Коцепуга [2], Д.М. Анохин [2], Л.М. Самоходская [1,2], Д.А. Охоботов [1,2], С.П. Шершнев [3], А.А. Камалов [1,2].**
*[1] Медицинский научно-образовательный центр МГУ им. М. В. Ломоносова; [2] МГУ им. М. В. Ломоносова, факультет фундаментальной медицины; [3] ФКУ «Центральный военный клинический госпиталь им. П.В. Мандрыка» Министерства обороны РФ*

# Принципиальные аспекты безопасности комбинированной терапии пациентов с доброкачественной гиперплазией предстательной железы

Одним из докладов, прозвучавших на Конгрессе урологов ФМБА России «Союз теории и практики», прошедшем во Владивостоке 21 сентября, стало сообщение врача-уролога ГКБ им. С.П. Боткина, доцента кафедры урологии и хирургической андрологии РМАНПО, д.м.н. **Егора Андреевича Соколова**.

Докладчик напомнил, что α1-адреноблокаторы применяются не только при симптомах нарушения функций нижних мочевыводящих путей (СНМП), связанных с гиперплазией простаты и в качестве литокинетической терапии, но и в комбинации с ингибиторами 5α-редуктазы (5 АРИ), что отмечено в основных клинических рекомендациях и позволяет значимо снижать риск последующих осложнений после острой задержки мочеиспускания, переходе к оперативному лечению, прогрессировании ДГПЖ. «Тем не менее, даже при высокоэффективном лечении всегда необходимо помнить о рисках, прогнозировать их и управлять ими, – отметил он. – Если обратить внимание на рандомизированные клинические исследования по применению различных α1-адреноблокаторов и побочных эффектах у пациентов с ДГПЖ/СНМП, то следует отметить следующее. Чем селективнее α1-адреноблокатор, тем чаще он вызывает у пациентов ретроградную эякуляцию (чаще отмечается в группе пациентов, применявших силодозин), а при уменьшении степени селективности соответственно повышается риск гипотензии и других сердечно-сосудистых нарушений: небольшая гипотония и повышение интервала QT на ЭКГ были отмечены в группе пациентов, применявших алфузозин и тамсулозин. Если же проанализировать статистику комплаенса, то можно заметить, что все пациенты достаточно хорошо переносят терапию всеми α1-адреноблокаторами и редко отказываются от нее в связи с развивающимися побочными эффектами».

Далее доктор Е.А. Соколов остановился на редко встречающихся побочных эффектах, которые, тем не менее, могут иметь серьезное практическое значение. «В частности, применение α1-адреноблокаторов может вызывать интраоперационный синдром атоничной радужки, связанный с тем, что блок α1-адренорецепторов в мышце, расширяющей радужку, не позволяет добиться адекватного мидриаза при оперативном лечении пациента с катарактой и существенно повышает риск осложнений. При этом развивается интраоперационная триада: дряблость радужки, ее пролапс через разрез и прогрессирующий миоз. Следует информировать пациентов о возможности таких осложнений. При этом единственной (но не всегда эффективной, так как при длительном приеме α1-адреноблокаторов возможна атрофия этой мышцы) мерой профилактики является отмена терапии за 7–14 дней до операции», – пояснил он.

Также докладчик рассказал о том, что применение α1-адреноблокаторов способно ингибировать симпатические эффекты, необходимые для детумесценции полового члена, и вызывать приапизм. «Всего в литературе описано более 20 клинических наблюдения ишемического приапизма, в том числе связанных с приемом силодозина. В большинстве случаев у таких пациентов было достаточно использовать первую линию терапии – аспирацию/ирригацию кавернозных тел и инъекцию фенилэфрина. И хотя такой риск минимален, необходимо помнить о его существовании», – подчеркнул докладчик.

Говоря о возможном влиянии комбинированной терапии α1-адреноблокаторами и 5 АРИ на либидо у сексуально активных пациентов с ДГПЖ/СНМП, доктор Е.А. Соколов сообщил, что эти риски преувеличены. В качестве примера он привел плацебо контролируемое рандомизированное исследование 2019 года: «Несмотря на то, что факты снижения либидо у пациентов, применявших 5 АРИ, действительно наблюдались, они были нечастыми в числовом выражении и имели спорную клиническую значимость. К тому же известно, что сексуальное желание регулирует тестостерон (а не дигидротестостерон), концентрация которого обычно повышается на фоне приема 5 АРИ. Однако лабораторные исследования указывают на способность даже небольших концентраций финастерида в сыворотке крови вызывать нарушения формирования половых органов и репродуктивной функции у плода мужского пола».

«Чтобы не допускать проявления побочных эффектов, следует изначально селективно подбирать для пациента тот или иной препарат, – резюмировал докладчик. – Но если положительный эффект от лечения имеет большее значение, чем нежелательные побочные реакции, стоит продолжать лечение. Кроме того, следует подумать о применении других комбинаций в терапии (растительных препаратов, ингибиторов фосфодиэстеразы 5 типа) или переходить к оперативному лечению».

# Симультанные робот-ассистированные операции при синхронном раке почки и простаты

Врач-уролог, онколог, доктор медицинских наук, старший научный сотрудник отдела урологии и андрологии МНОЦ МГУ им. М.В. Ломоносова, и.о. заведующего и профессор кафедры урологии и общей хирургии ФГБОУ ВО «МГТУ» **Пшихачев Ахмед Мухамедович** на XXIII Конгрессе Российского общества урологов в г. Казань представил опыт выполнения симультанных робот-ассистированных операций при синхронном раке почке и предстательной железы.

Он отметил, что у 1,5% больных раком простаты встречается синхронный рак другого органа, а частота выявления синхронной опухоли почки у больных раком простаты составляет 0,83%. В целом же риск выявления синхронной опухоли почки у больных раком простаты в 6,12 раз выше по сравнению с общей популяцией. В настоящее время робот-ассистированные операции демонстрируют значительные преимущества в лечении больных раком предстательной железы. В то же время, растет интерес и к робот-ассистированным операциям при новообразованиях почек. Широко известны работы по симультанным лапароскопическим операциям при различных сочетанных заболеваниях, в том числе и на разных «этажах» брюшной полости, однако симультанные робот-ассистированные операции преимущественно выполняются при локализации патологических изменений в «одной зоне». К таким примерам можно отнести симультанную робот-ассистированную простатэктомию и различные виды герниопластики, операции по поводу опухоли правой почки и холецистэктомию и др. При сочетании опухоли почки и рака простаты большинство хирургов предпочитают выполнять операции поэтапно. В первую очередь, это связано с необходимостью «редокинга» роботической хирургической системы и перевода пациента из одного положения в другое, увеличением времени операции, иногда, с тяжестью состояния пациента и другими причинами. В то же время, симультанные робот-ассистированные операции имеют свои преимущества, в том числе отсутствие необходимости повторной госпитализации и связанных с ней неудобств, уменьшение количества койко-дней, снижение общей продолжительности наркоза и общей стоимости операций. Доктор А.М. Пшихачев отметил, что в зарубежной литературе опубликовано менее 15 клинических наблюдений, где описываются симультанные робот-ассистированные операции при опухоли почки и раке простаты, а в отечественной литературе подобных публикаций нет. Общее время операций в указанных работах составило от 240 до 557 мин, а количество использованных троакаров варьировало от 7 до 9. Далее Ахмед Мухамедович представил собственные результаты лечения 3 больных симультанным раком простаты и опухолью почки. Характеристики пациентов представлены в *таблице 1*.

Ахмед Мухамедович отметил, что техника робот-ассистированной простатэктомии и резекции почки давно отработана и широко применяется в каждодневной практике хирургов, однако, при выполнении симультанных робот-ассистированных операций необходимо тщательное планирование операции, чтобы максимально сократить время повторной укладки пациента, время «редокинга», уменьшить количество используемых разрезов на передней брюшной стенке и минимизировать осложнения. Так, перед подобной операцией необходимо запланировать, с какого органа целесообразно начать операцию, укладку пациента, количество и виды троакаров, положение операционного стола, хирургической консоли и т.д. «Основная задача заключалась в минимизации «временных потерь» во время перехода для работы из одной анатомической зоны в другую. Для этого вначале операции мы выполнили «широкую» обработку и укладку операционного поля, которая подходила для операции и на почке, и на предстательной железе, уретральный катетер установлен в стерильных условиях, рука пациента со стороны опухоли почки уложена вдоль тела. У всех пациентов в первую очередь выполнена операция по поводу опухоли почки в положении «на боку». Такая планировка позволила уложить пациента в положение «на спине» для второго этапа операции на предстательной железе без повторной стерилизации операционного поля и замены уретрального катетера. Хирургическая бригада также не расстерилизовывалась, а укладка пациента осуществлялась двумя помощниками, для чего достаточно было под стерильным бельем убрать боковые держатели, перевести пациента из положения «на боку» в положение «на спине» и раздвинуть нижние конечности пациента для перемещения хирургической консоли. Из особенностей установки троакаров следует отметить, что при операции на почках использовались 4 троакара, 1 из которых размером 12 мм использовался для оптики, 2 троакара размерами 8 мм – в качестве рабочих и 1 размером 12 мм – для ассистента. Третий манипулятор робота также был подготовлен к работе, однако использовался только на этапе простатэктомии. После завершения резекции почки, макропрепарат укладывался в стерильный контейнер и перемещался в малый таз, чтобы в последующем можно было легко его найти. После укладки больного в положение «на спине» в каждом случае меняли местами по одному троакару размерами 12 мм и 8 мм. В двух случаях устанавливали 3, в одном – 2 дополнительных троакара. После завершения этапа простатэктомии макропрепарат укладывался в тот же контейнер, где уже находилась опухоль почки, и удалялся из расширенного параумбиликального разреза». Ахмед Мухамедович отметил, что благодаря такому подходу, для проведения симультанных операций на обоих органах удалось ограничиться 6 или 7 небольшими разрезами на передней брюшной стенке и максимально сократить время операции. Послеоперационные результаты представлены в *таблице 2*.

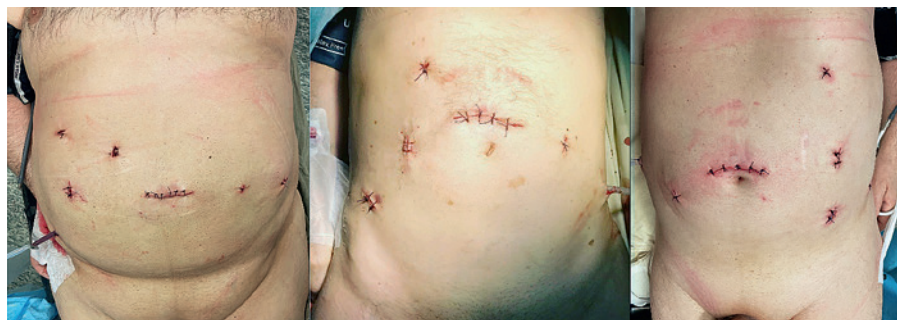

Рисунок. **Вид послеоперационных ран передней брюшной стенки**

Как видно из *таблицы 2*, несмотря на выполнение резекции почки без пережатия почечных артерий, кровопотеря не превышала 150 мл, интра- и послеоперационные осложнения не зафиксированы ни у одного пациента. Длительность госпитализации составила от 7 до 8 дней. Во всех случаях хирургические края резекции были отрицательными, полное удержание мочи восстановилось в сроки от 1 до 6 недель. У обоих пациентов с сохранением сосудисто-нервных пучков эректильная функция восстановилась полностью. На рисунке представлен вид послеоперационных ран передней брюшной стенки сразу после завершения операций.

Таким образом, доктор Пшихачев А.М. отмечает, что симультанные робот-ассистированные операции при синхронном раке почки и простаты у тщательно отобранных больных позволяют в течение одного наркоза избавить больного от двух злокачественных новообразований, уменьшить сроки госпитализации, а также минимизировать общую стоимость лечения, не ухудшая, при этом, онкологические и функциональные результаты операций.

**Таблица 1. Характеристики пациентов**

| Возраст (лет) | ПСА (нг/мл) | Сумма баллов по Глисону | Стадия РПЖ | Объем простаты (см$^3$) | Сторона опухоли почки | Макс. размер опухоли почки (мм) | RENAL (баллы) | Объем простатэктомии | Операция на почке |
|---|---|---|---|---|---|---|---|---|---|
| 63 | 5,8 | 4+3 | cT2b | 56 | Правая | 43 | 6a | С расширенной лимфаденэктомией | Резекция почки |
| 60 | 9,8 | 3+3 | cT1c | 42 | Правая | 49 | 7h | С сохранением сосудисто-нервных пучков | Резекция почки |
| 58 | 8,6 | 3+3 | cT1c | 81 | Левая | 20 | 6a | С сохранением сосудисто-нервных пучков | Резекция почки |

**Таблица 2. Послеоперационные результаты**

| Общее время (мин.) | Консольное время (мин.) | Время редокинга (мин.) | Время ишемии (мин.) | Кровопотеря (мл) | Осложнения |
|---|---|---|---|---|---|
| 265 | 185 | 22 | 0 | 150 мл | Нет |
| 210 | 160 | 12 | 14 | <100 мл | Нет |
| 240 | 170 | 20 | 0 | <100 мл | Нет |

# Аденопросин® при лечении пациентов с заболеваниями предстательной железы

Хронический бактериальный простатит (ХБП) представляет собой заболевание в диагностике и лечении которого отсутствует консенсус. Данное обстоятельство, обусловлено многогранным патогенезом заболевания с развитием гемодинамических, нейроэндокринных, иммунологических и др. изменений в структуре предстательной железы, затронутой инфекционно-воспалительным процессом. Учитывая полиморфизм клинических проявлений заболевания, терапия только антибактериальными препаратами (АБП) менее эффективна, чем использование мультимодального терапевтического режима, включающего применение не только АБП, но и α-адреноблокаторов, антиоксидантов, противовоспалительных средств, иммуноактивных, энтомологических препаратов, фитотерапии и др.

**Х.С. Ибишев**, д.м.н., профессор кафедры урологии и репродуктивного здоровья человека (с курсом детской урологии-андрологии) ФГБОУ ВО РостГМУ Минздрава России, Ростов-на-Дону

Хронический бактериальный простатит (ХБП) представляет собой актуальную проблему современной урологии и андрологии, так как затрагивает многие звенья репродуктивного здоровья мужчин. ХБП является ведущей нозологией в структуре заболеваний мужской репродуктивной системы, не представляющим угрозы для жизни пациента, однако существенно ухудшающим ее качество среди мужской популяции, поскольку отрицательно влияет на семейные взаимоотношения, работоспособность и т.д. [1].

На современном этапе изучения вопросов этиологии, патогенеза и диагностики простатита любого генеза патофизиология ХБП признается многогранной, несмотря на то, что постулируются некоторые доминирующие механизмы воздействия, такие как инфекционные, аутоиммунные, неврологические, эндокринные и психологические факторы [2].

Этиотропная терапия ХБП, в первую очередь, направлена на бактериальный компонент. Поэтому согласно клиническим рекомендациям Российского общества урологов (РОУ) и European Association of Urology (EAU) определенные АБП являются первой линией лечения данного заболевания [1]. Учитывая полиморфизм клинических проявлений заболевания, терапия только АБП менее эффективна, чем использование мультимодального терапевтического подхода , включающего применение не только АБП, но и α-адреноблокаторов, антиоксидантов, противовоспалительных средств, иммуноактивных, энтомологических препаратов, фитотерапии и др. Кроме того, определенные сложности в лечении больных ХБП антибактериальными препаратами находятся в контексте глобальной проблемы множественной лекарственной устойчивости бактериальных патогенов, выделенных из секрета предстательной железы пациентов с ХБП [1]. Поэтому, несмотря на использование современных методов диагностики, строгое соблюдение стандартов обследования и лечения пациентов с данным заболеванием в соответствии с рекомендациями РОУ и EAU частота рецидивов заболевания остаётся высокой, что диктует необходимость разработки и применения иных – альтернативных новых методов лечения [3].

На современном этапе применения Аденопросин® – это энтомологический препарат с обширной доказательной базой. В ряде проведенных клинических исследований изучающих эффективность препарата Аденопросин®, было доказано, что энтомологический препарат обладает противовоспалительным, антиоксидантным и иммуномодулирующим эффектами, которые влияют на метаболические процессы в предстательной железе, усиливают синтез антигистаминовых и антисеротониновых антител и улучшают микроциркуляцию простаты и уродинамику, что может быть активно использовано в комплексной терапии пациентов с ХБП. Препарат снижает проницаемость капилляров, уменьшает отек простаты, биологически активные компоненты препарата понижают образование фосфолипазы А2 и высвобождение арахидоновой кислоты со снижением синтеза простагландинов и лейкотриенов (ИЛ-6, ИЛ-8 и других), уменьшается отек предстательной железы. Антиоксидантный эффект обусловлен ингибированием пероксидации липидов.

В клинических исследованиях, было показано, что на самых ранних этапах лечения пациентов с ХБП препаратом Аденопросин® отмечается снижение интенсивности боли и улучшение уродинамических показателей: увеличивается значение максимальной объемной скорости потока мочи, уменьшается время мочеиспускания, снижается количество остаточной мочи, что обусловлено увеличением гемодинамических показателей и улучшением микроциркуляции в предстательной железе за счет снижения интенсивности воспаления и ишемии. На фоне приема препарата Аденопросин® снижается уровень лейкоцитов в секрете ПЖ, улучшается однородность ее эхоструктуры. Вышеперечисленные свойства, доказывают высокую антипролиферативную активность препарата Аденопросин®, что может быть основанием его назначения пациентам, у которых воспалительный процесс в предстательной железе сочетается с ее гиперплазией [3–6].

На современном этапе изучения проблемы лечения больных ХБП, проведено достаточное количество клинических исследований, демонстрирующих эффективность препарата Аденопросин® при различных инфекционно-воспалительных заболеваниях простаты: хронический первично диагностированный бактериальный простатит, хронический рецидивирующий бактериальный простатит и синдром хронической тазовой боли. Обусловлено данное обстоятельство политаргетным действием препарата на различные механизмы развития простатита, как на инфекционные, так и на аутоиммунные звенья патогенеза заболевания. Данные преимущества препарата позволяют применять его у пациентов с мультирезистентными и панрезистентными микроорганизмами в этиологической структуре простатита.

Таким образом, Аденопросин® является целесообразным и эффективным направлением лечения пациентов с заболеваниями предстательной железы, основанным на достаточной доказательной базе.

**ЛИТЕРАТУРА**

1. Su Z.T., et al. Management of Chronic Bacterial Prostatitis. Curr Urol Rep. 2020.3;21(7):29.
2. Кульчавеня Е.В. и соавт. Современный подход к диагностике хронического простатита. Урология. 2021;2:32–39.
3. Ибишев Х.С. и соавт. Эффективность рекомбинантного интерферона α-2b у пациентов с хроническим рецидивирующим простатитом, перенесших COVID-19. Вестник урологии. 2022;10(4):32–42.
4. Ибишев Х.С. и соавт. Эффективность и безопасность Аденопросина при хроническом рецидивирующем бактериальном простатите с множественной устойчивостью уропатогенов, выделенных из секрета предстательной железы, к антибактериальным препаратам. 2022;9(4):5–13.
5. Кузьменко А.В., Кузьменко В.В., Гяургиев Т.А. Энтомологический препарат Аденопросин в лечении пациентов с доброкачественной гиперплазией предстательной железы и хроническим простатитом. Урология. 2021;1:39-44.
6. Медведев В.Л., Ефремов М.Е. Эффективность применения препарата Аденопросин® в комплексном лечении пациентов с хроническим бактериальным простатитом. Инновационная медицина Кубани. 2020;(3):45–51.

# Редкое паразитарное поражение семенного канатика нематодой *Dirofilaria Repens*

**А.К. Почивалов[1,2], И.В. Феофилов[1,2], С.С. Шкуратов[1,2]**

[1]ФГБОУ ВО «Новосибирский государственный медицинский университет» Минздрава России, Новосибирск

[2]ГБУЗ НСО «Государственная Новосибирская областная клиническая больница», Новосибирск

Возбудители дирофиляриоза – нематоды (круглые черви) вида *Dirofilaria Immitis* (паразитируют в сердце и легочной артерии) и *Dirofilaria Repens* (локализуются в подкожной клетчатке и органах зрения). Переносчиками личинок паразитов становятся комары. При укусе личинка попадает в организм животного, таким же путем могут заразиться и люди. Человек – факультативный хозяин, возбудитель в нем развивается в единственном экземпляре до половозрелой стадии [1]. Впервые описание дирофиляриоза датировано 1855 годом, когда описано удаление червя из глаза больной девочки португальским доктором Лузитано Амато. Затем с определенной частотой описаны схожие клинические наблюдения во Франции, в Италии [2].

В России первое клиническое наблюдение дирофиляриоза глаза описано в 1915 году в Екатеринодаре доктором и ученым Владыченским А.П. Уже с 1930 года основатель гельминтологической школы К.И. Скрябин и ученики вплотную занимались этой проблемой [3].

В 2015 году зарегистрировано 129 случаев дирофиляриоза (0,09 на 100 тыс. населения) в 37 субъектах Российской Федерации против 169 случаев дирофиляриоза (0,12 на 100 тыс. населения) в 42 субъектах Российской Федерации в 2014 году [4].

В 2019–2020 году Федеральным бюджетным учреждением науки «Ростовским научно-исследовательским институтом микробиологии и паразитологии» Роспотребнадзора, головным учреждением занимающимся проблемой дирофиляриоза проведен анализ 52 карт эпидрасследования, собранных за 2019, 2020 годы. Анализ карт эпидрасследования показал, что чаще всего дирофиляриоз регистрируется на юге России (на долю Южного и Приволжского Федеральных округов приходится более 50% зарегистрированных больных). Почти половина дирофилярий, удаленных у человека, локализовалась в области головы (44,2%). Наиболее часто гельминты локализовались в области глаза (25%). Под кожей в области шеи удалена 1 (1,9%) особь, 3 (5,8%) из молочной железы, также по одной особи было удалено из плевральной области, стенки мочевого пузыря, подмышечной области и паховых узлов. В области мошонки гельминт встретился 7 (13,6%) раз [5].

Чаще всего у человека выявляется всего одна особь дирофилярий. Поскольку оплодотворение практически исключено, то рост взрослой особи занимает по времени около 8–9 месяцев, причем паразит редко покидает место первичной локализации (то есть узел в подкожно-жировом слое) [6].

В мировой литературе описаны редкие локализации дирофиляриоза интересные урологическому сообществу. О случае дирофиляриоза человека, ассоциированного с *Dirofilaria (Nochtiella)* repens, локализованным в семявыносящих протоках, сообщается у 52-летнего мужчины из Луго-ди-Романья (провинция Равенна, Северная Италия) [7], орхиэктомия была выполнена 37-летнему венгру с опухолью правого яичка. Гистологическое микроскопическое исследование выявило узелок, прикрепленный к семенным канатикам, состоящий из гранулематозной ткани вокруг участков нематоды. Червь был идентифицирован как *Dirofilaria repens*, необычный паразит в Венгрии [8]. В Словакии больной обратился к терапевту по поводу пальпируемого подкожного образования в мошонке. Было показано ультразвуковое исследование, в последующем произведено оперативное иссечение правого придатка яичка. На основании гистологического микроскопического исследования и обнаружения методом ПЦР гельминт идентифицирован как *Dirofilaria repens* [9].

Диагностика дирофиляриоза оболочек яичка возможна при УЗИ органов мошонки. Специфическая эхографическая картина дирофиляриоза оболочек яичка характеризуется выявлением дополнительного объемного образования овальной или веретенообразной формы, размерами от 5 мм до 30 мм, неоднородного по структуре, с эхоплотными линейными включениями по центру, без признаков кровотока при ЦДК [10].

Приводим редкое клиническое наблюдение локализации *D. repens* в семенном канатике, вызвавшего трудности диагностики дирофиляриоза и идентификация паразита.

*Больной С., 45 лет поступил в урологическое отделение ГБУЗ НСО «Государственная Новосибирская областная клиническая больница» с жалобами на наличие образования и дискомфорт в левой половине мошонки. Около одного месяца назад при самостоятельном осмотре выявил образование в левой половине мошонки. Обратился на консультацию к урологу в ГБУЗ НСО ГНОКБ, где при осмотре в области семенного канатика слева ближе к яичку определялось плотное, подвижное, безболезненное образование размером до 1 см. По данным УЗИ: объемное образование мягких тканей мошонки слева 7,5 х 5,8 мм с сомнительным кровотоком. Выполнены анализы ХГЧ, АФП, ЛДГ – показатели в пределах референтных значений. При дообследовании по данным МРТ половых органов и малого таза в области левого яичка жидкостное образование с возможной связью с яичком и семенным канатиком – расценено как сперматоцеле (рис. 1).*

*Локальный статус: наружные половые органы сформированы правильно, по мужскому типу. Оба яичка в мошонке. В нижнем сегменте левого яичка пальпируется безболезненное, плотное, неподвижное образование размером до 1 см. Диагноз: N43.4 Сперматоцеле слева. Выставлены показания к оперативному лечению – иссечение сперматоцеле слева.*

*Под спинальной анестезией в асептических условиях стандартный доступ в левую половину мошонки. По ходу операции при выделении кисты вскрылась ее стенка, получено мутное отделяемое, а следом из кисты появился подвижный гельминт вытянутой формы, белового цвета, длиной около 7 см (рис. 2).*

*Видовая принадлежность гельминта – D. repens – самка, установлена на основании особенностей морфологии нематоды (рис.3).*

*При сборе дополнительного эпидемиологического анамнеза, пациент военнослужащий, длительное время находился на территории Узбекистана, а также был на отдыхе в Абхазии.*

Данное редкое клиническое наблюдение паразитарного поражения мужских половых органов представляет большой интерес для врачей разных специальностей (урологов, онкологов, инфекционистов и эпидемиологов). Необходимо помнить о редких заболеваниях, которые нужно включать в круг дифференциального диагноза. Проявлениями дирофиляриоза данной локализации являются локальный инфильтрат небольших размеров в органах мошонки. Иногда даже современные методы лучевой диагностики не позволяют установить точный диагноз. Тщательно собранный эпидемиологический анамнез может указать правильное направление для постановки диагноза.

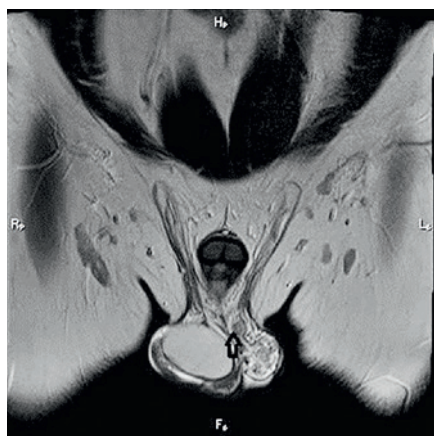

Рис. 1. **МРТ органов таза больного С., 45 лет. Стрелкой указано жидкостное образование**

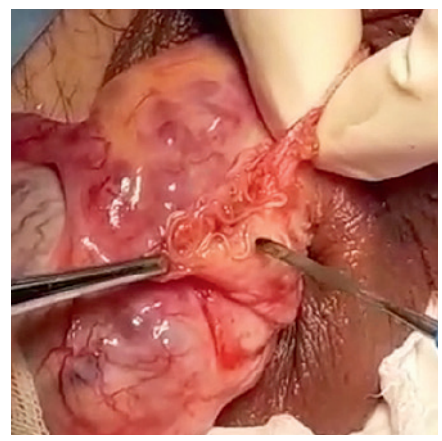

Рис. 2. **Интраоперационная картина. Вскрытая киста с паразитом**

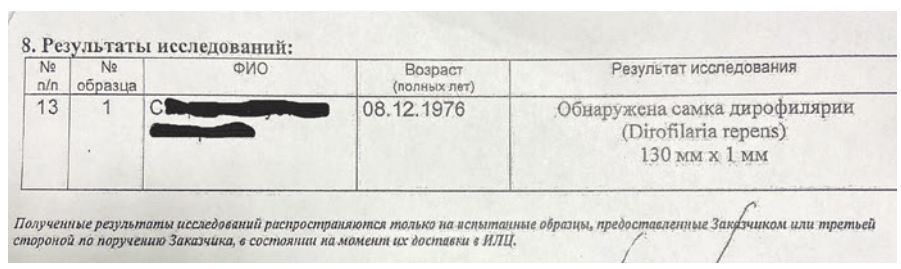

8. Результаты исследований:

| № п/п | № образца | ФИО | Возраст (полных лет) | Результат исследования |
|---|---|---|---|---|
| 13 | 1 | С[redacted] | 08.12.1976 | Обнаружена самка дирофилярии (Dirofilaria repens) 130 мм х 1 мм |

*Полученные результаты исследований распространяются только на испытанные образцы, предоставленные Заказчиком или третьей стороной по поручению Заказчика, в состоянии на момент их доставки в ИЛЦ.*

Рис. 3. **Протокол исследования биологического материала больного С., 45 лет**

## ЛИТЕРАТУРА

1. Григорьева М.В., Супряга В.Г. Особенности диагностики кожного дирофиляриоза. Проблема инфекции в клинической медицине. Санкт-Петербург, Российская Военно-медицинская академия. 2002. С. 342-343.
2. Tarello W. Dermatitis associated with Dirofilaria repens microfilariae in a dog from Romeю Veterinary Journal. 2003;165:175–177.
3. Скрябин К.И., Альтгаузен А.Я., Шульман Е.С. Первый случай обнаружения Dirofilaria repens у человека. Тропическая медицина и ветеринария. 1930;8(2): 9–11.
4. Попова А.Ю. О ситуации по дирофиляриозу в Российской Федерации. Письмо федеральной службы по надзору в сфере защиты прав потребителей и благополучия человека от 19 сентября 2016 года N 01/12590-16-27.
5. Зараженность людей РФ дирофиляриозом. Федеральное бюджетное учреждение науки «Ростовский научно-исследовательский институт микробиологии и паразитологии» Роспотребнадзора. Doi: 10.31016/978-5-6046256-1-3.2021.22.380-386. УДК 619:616.9.
6. Гайнутдинова Р.Ф. и др. Диагностика дирофиляриоза человека [Электронный ресурс]. Режим доступа: http: pmarchive.ru/diagnostika-dirofilyarioza-cheloveka.
7. Pampiglione Sю, Montevecchi Rю, Lorenzini Pю, Puccetti M. Acta Dirofilaria (Nochtiella) repens in the spermatic cord: a new human case in Italy. Vet Hung. 1999;47(1):77–83. Doi: 10.1556/AVet.47.1999.1.7.
8. Pampiglione S., Elek G., Pálfi P., Vetési F., Varga I. Human. Dirofilaria repens infection in Hungary: a case in the spermatic cord and a review of the literature. Pathog Glob Health. 2012;106(6):370–72.
9. Vojtech Boldiš, František Ondriska, Vladimír Bošák, Ondrej Hajdúk, Daniela Antolová, Martina Miterpáková. Pseudo-Tumor of the Epididymis, a Rare Clinical Presentation of Human Dirofilaria repens Infection: a Report of Autochthonous Case of Dirofilariasis in Southwestern Slovakia. Acta Parasitol. 2020;65(2):550–553.
10. Юдин Я.Б., Окулов А.Б., Зуев Ю.А., Саховский А.Ф. Острые заболевания органов мошонки у детей. М.: Медицина. 1987. 144 с.

# Новые генетические факторы рецидивирующего уролитиаза

На XXIII Конгрессе Российского общества урологов в г. Казань состоялась сессия «Мочекаменная болезнь (МКБ). Базовые исследования и терапия». Среди всех выступивших спикеров прозвучал доклад **Александра Викторовича Савилова**, посвященный ранней диагностики рецидива МКБ – «Новые генетические факторы рецидивирующего уролитиаза». Прогрессивный рост заболеваемости во всем мире и рецидивирующий характер МКБ делают проблему поисков новых предикторов рецидива заболевания крайне важной. На базе кафедры урологии и андрологии ФФМ МГУ им. М.В. Ломоносова недавно было завершено клиническое исследование по изучению ассоциации однонуклеотидных полиморфизмов генов (TNFRS11B, ESR1, VDR, CASR и KL) с развитием рецидивирующего кальций-оксалатного уролитиаза. По результатам исследования была обнаружена ассоциация между наличием однонуклеотидного полиморфизма гена остеопротегерина, гена Клото и развитием рецидива кальций-оксалатного уролитиаза.

Выступая на данной сессии, врач-уролог, стажер-исследовать отдела лабораторной диагностики МНОЦ МГУ им. М.В. Ломоносова Александр Викторович Савилов отметил колоссальный рост заболеваемости МКБ за последние три десятилетия в Российской Федерации (РФ) и в мире. Он указал, что заболевание носит рецидивирующий и пожизненный характер, а самой распространенной формой МКБ является кальций-оксалатная. Также было отмечено, что несмотря на определяющую роль генетических факторов в отношении гомеостаза кальция в организме, медико-генетическое консультирование в рекомендациях Министерства здравоохранения РФ при МКБ имеется только в детской категории, что является одной из проблем ранней диагностики манифестации и рецидива заболевания.

Как сообщил докладчик, на кафедре урологии и андрологии ФФМ МГУ им. М.В. Ломоносова недавно было завершено клиническое исследование по изучению ассоциации наиболее распространенной популяционно-зависимой генетической вариации – однонуклеотидных полиморфизмов генов с развитием рецидивирующего кальций-оксалатного уролитиаза. В исследование были включены пять основных генов, оказывающих влияние на гомеостаз кальция: TNFRS11B (Tumor necrosis factor receptor superfamily member 11B (остеопротегерин (ОПГ); rs3134057), ESR1 (Estrogen receptor isoform 1; rs851982), VDR (Vitamin D receptor; rs1540339), CASR (Calcium-sensing receptor; rs2202127) и KL (Klotho protein; rs526906).

Далее доктор А.В. Савилов сообщил, что в исследование был включен 101 пациент с кальций-оксалатной формой уролитиаза. Был сделан акцент на немаловажное с его точки зрения, деление пациентов в исследовании на группу наблюдения с рецидивом кальций-оксалатного уролитиаза и группу наблюдения с единичным эпизодом кальций-оксалатного уролитиаза в анамнезе, разрешившимся самостоятельным отхождением или оперативным лечением. «Подобное формирование групп наблюдения в исследовании позволило в конечном итоге более детально изучить и дать рекомендации для пациентов с повышенным риском развития рецидивирующего течения кальций-оксалатного уролитиаза» – отметил спикер. Во всех группах был проведен анализ однонуклеотидных полиморфизмов в кандидатных генах с помощью метода полимеразной цепной реакции . «После проведенного генотипирования пациентов и последующей статистической обработкой полученных результатов, – продолжил А.В. Савилов, – в группе наблюдения с рецидивом кальций-оксалатного уролитиаза были получены статистически значимые результаты для гена ОПГ и гена Клото». Таким образом, констатировал докладчик, ассоциация полиморфных вариантов генов ОПГ и Клото с рецидивом кальций-оксалатного уролитиаза может быть принята во внимание как предиктор рецидивирующей формы заболевания, и использована для определения наилучшей терапевтической стратегии метафилактики данной формы МКБ.

В конце своего выступления, Александр Викторович отметил, что молекулярно-генетические исследования необходимо проводить у всех пациентов с рецидивирующим кальций-оксалатным уролитиазом, а полиморфные варианты генов ОПГ и Клото являются независимыми факторами развития рецидивирующего течения данной формы уролитиаза.

# ВИЧ-ассоциированное нарушение мочеиспускания

Описывается клиническое наблюдение первичного ВИЧ-ассоциированного нарушения мочеиспускания, которое привело к вторичному уретерогидронефрозу, псевдодивертикулам мочевого пузыря.

**Вагаев В.Д.,** врач уролог ГУЗ Ульяновская областная клиническая больница, Ульяновск

По данным на 2011 год, в мире за все время синдромом приобретенного иммунного дефицита (СПИД) заболели 60 млн человек, из них 25 млн умерли, а 35 млн живут с вирусом иммунодефицита человека (ВИЧ). По данным 2016 года, в России 848 тысяч человек заражены ВИЧ, за период с 1986 по 2016 год умерло от разных причин 220 тысяч ВИЧ-положительных граждан России [1].

СПИД – заболевание, которое поражает как центральную, так и периферическую нервные системы [2]. Поражение нервной системы при ВИЧ-инфекции может быть первичным, то есть связанным непосредственно с воздействием самого ВИЧ, так и вторичным, обусловленным оппортунистическими инфекциями (Т-лимфотропный вирус человека, вирус простого герпеса, цитомегаловирус (ЦМВ), токсоплазмоз) и опухолями, которые развиваются у больных в условиях иммунодефицита (метастазирующая лимфома или туберкулома) [2, 3]. Дисфункция нижних мочевыводящих путей может быть результатом нарушения в периферической нервной системе (нейропатией). Наиболее частой причиной такого нарушения является сахарный диабет. Синдром Гийена-Барре, ВИЧ-ассоциированная нейропатия, хроническая воспалительная миелинизирующая нейропатия и миелоидная нейропатия – вторая большая группа причин данного заболевания [4].

Различные варианты периферической нейропатии выявляются у 25–30% больных СПИД, но при аутопсии признаки поражения периферических нервов наблюдаются в 95% случаев [3]. До 70 % ВИЧ-инфицированных пациентов имеют различные неврологические симптомы, развивающиеся на всех стадиях заболевания [5]. В то же время СПИД-ассоциированное нарушение мочеиспускания поражает 16–45% пациентов с неврологическими проявлениями заболевания [6].

Существуют следующие модели патогенеза ВИЧ-ассоциированной нейропатии:

- дистальная симметричная полинейропатия – наиболее часто встречающаяся, проявляется при прогрессировании иммуносупрессии;
- воспалительная демиенелизирующая нейропатия – острая и хроническая, первая протекает по типу синдрома Гийена-Барре;
- прогрессирующая полирадикулопатия – возникает при прогрессировании иммуносупрессии и вызывается ЦМВ, характерны быстро прогрессирующие парапарезы, сфинктерная дисфункция, парастезии, арефлексия;
- мультиплексная мононейропатия – возникает на ранней стадии ВИЧ инфекции, характерна ограниченная чувствительность и моторный дефицит;
- автономная нейропатия – возникает за счет метаболических или токсических причин;
- диффузный инфильтративный лимфоцитарный синдром – проявляется по типу синдрома Шегрена;
- нейропатия по типу бокового амиотрофического склероза [5, 7].

У пациентов с ВИЧ могут появляться различные нарушения мочеиспускания включая острую задержку мочеиспускания (главным образом за счет механизма сфинктерно-детрузорной дисссинергии) и уменьшение чувствительности в области крестца во время сероконверсии [6, 8]. Императивные позывы на мочеиспускание наиболее характерны для прогрессирования заболевания, и могут быть как частью какого-то глобального неврологического нарушения (демиелелинизация), так и могут быть связаны с оппортунистическими инфекциями [2]. На поздних стадиях ВИЧ развивается гиперактивность детрузора у четверти пациентов [6].

На сегодняшний день не существует единой оптимальной схемы лечения нейрогенной дисфункции нижних мочевыводящих путей. Как правило используют комбинацию лекарственных препаратов и минимально инвазивной терапии. Для лечения симптомов накопления активно используют м-холиноблокаторы итагонисты бета-3-адренорецепторов, при гипоактивности детрузора, ухудшении опорожнения мочевого пузыря эффективны $\alpha$-адреноблокаторы. При невозможности самостоятельного мочеиспускания используют периодическую катетеризацию мочевого пузыря [9].

Приводим наше клиническое наблюдение пациентки с ВИЧ-ассоциированной цистопатией. Пациентка Т., 34 лет обратилась к урологу поликлиники УОКБ в мае 2021 года в связи с жалобами на учащенное мочеиспускание более 8 раз в сутки, чувство неполного опорожнения мочевого пузыря. Из анамнеза жизни: ВИЧ 12 лет в анамнезе, получает ВААРТ, около 10 лет. Отмечает вышеуказанные жалобы с июля 2020 года после перенесенного острого цистита. Обращалась к урологу по месту жительства 07.07.20 года, выставлен диагноз острый цистит, назначалась антибактериальная терапия: доксициклин по 100 мг 2 раза в сутки 10 дней, нитрофурантоин 100 мг 3 раза в сутки 10 дней.

13.07.20 года выполнено УЗИ почек, мочевого пузыря: почки расположены типично, подвижны. Правая почка размерами 105 х 40 мм, паренхима – 14 мм. Левая почка – 103х43 мм, паренхима – 16 мм. Отмечается расширение чашечно-лоханочные системы (ЧЛС) с обеих сторон до 10 мм. Объем мочевого пузыря до микции – 340 мл, после мочеиспускания – до 210 мл, стенка неравномерно утолщена до 5,7 мм.

17.07.20 года урологом по месту жительства назначен клиндамицин, но на фоне лечения им значимого улучшения не отметила.

Повторно обратилась к урологу по месту жительства в апреле 2021 года, рекомендовано МРТ малого таза. Заключение МРТ малого таза от 17.04.21 года: МРТ картина переполненного мочевого пузыря, псевдодивертикулы стенки мочевого пузыря, мочеточник справа расширен до 10 мм. Кроме МРТ проведено дообследование в объеме общего анализа крови и мочи, бактериологического анализа мочи, дневников мочеиспусканий, выставлен диагноз: «Стеноз пузырно-мочеточникового соустья справа, осложненный уретерогидронефрозом. Псевдодивертикулы стенки мочевого пузыря. Хронический пиелонефрит, латентное течение", рекомендована консультация урологом УОКБ.

Общий анализ крови : гемоглобин – 131 г/л, эритроциты – 4,49 х $10^{12}$/л, лейкоциты – 4,2 х $10^{9}$/л, СОЭ – 4 мм/ч, эритроциты – 0,3 эр/мкл.

Бактериологический анализ мочи: рост *Enterococcus faecalis* 1х$10^{7}$, чувствителен к амоксициллину, ампициллину, ванкомицину, гентамицину, ко-тримоксазолу, ципрофлоксацину, фосфомицину. По дневникам мочеиспусканий – опорожнение мочевого пузыря до 16 раз за сутки, диурез от 1300 до 2000 мл.

Рекомендовано определить антитела к вирусу простого герпеса 1, 2 типа, ЦМВ, *Herpes zoster* для исключения оппортунистичеких инфекций.

Комплексное уродинамическое исследование (КУДИ) не выполнялось, так как в поликлинике ГУЗ УОКБ нет технической возможности для выполнения данного исследования.

Рекомендовано ведение дневника мочеиспусканий на протяжении трех дней, прием тамсулозина 400 мкг в сутки с асептической периодической катетеризацией 4–6 раз в сутки, при сохранении частых позывов на мочеиспускание – прием троспия лорида 15 мг 2 раза в сутки.

21.06.21 года пациентка явилась на повторный прием, периодическую асептическую катетеризацию не выполняла, отметила улучшение – частота мочеиспусканий уменьшилась до 12 в сутки (ранее 16), субъективно отмечаете улучшение опорожнения мочевого пузыря.

Иммуноглобулины М к вирусам герпеса отрицательные, иммуноглобулины G незначительно превышают референсные значения.

С учетом положительной динамики и субъективного улучшения пациентке рекомендовано продолжить терапию в прежнем объеме с выполнением периодической асептической катетеризации мочевого пузыря 4–6 раз в сутки.

Спустя месяц 22.07.21 года у пациентки сохраняется положительная динамика – частота мочеиспусканий уменьшилась до 8, на контрольном УЗИ почек ЧЛС не расширены.

Таким образом у больной имеет место ВИЧ-ассоциированное нарушение мочеиспускания, вероятно, обусловленное сфинктерно-детрузорной диссинергией, вторичный уретерогидронефроз справа. На приеме в УОКБ нет технической возможности выполнить КУДИ, поэтому нарушения функций со стороны сфинктера и детрузора мочевого пузыря можно установить по косвенным признакам. У пациентки присутствуют как затруднение, так и учащение мочеиспускания, чувство неполного опорожнения мочевого пузыря; по результатам УЗИ и МРТ мочевого пузыря отмечается утолщение его стенок до 5,7 мм (косвенный признак детрузорной гиперактивности [10, 11]) с формированием псевдодивертикулов и значительный объем остаточной мочи (более 200 мл), выявлено расширение ЧЛС справа.

Назначением лечения с учетом клинических рекомендаций мы добились улучшения уровня жизни пациентки, избавили ее от дальнейшего развития гидронефротической трансформации. Таким образом пациенты с ВИЧ инфекцией требует пристального наблюдения и междисциплинарного подхода, как в вышеописанном клиническом наблюдении, с привлечением как врача-инфекциониста, так и врача-уролога.

**ЛИТЕРАТУРА**

1. https://ru.wikipedia.org/wiki (дата обращения 20.08.23)
2. Gyrtrup H.J. et al. Voiding problems in patients with HIV infection and AIDS. Scand J Urol Nephrol. 1995;29:295–98.
3. Estanislao L. et al. HIV neurophaty and selected infection neurophaties. Continuum. 2003;9(6):118–145.
4. Ahmet Z. et al. Bladder dysfunction in peripheral neuropathies. Muscle & Nerve. 2012;45:2–8.
5. Евтушенко С.К., Деревянко И.Н. Актуальные вопросы диагностики и лечения первичного и вторичного нейроспида. Вестник клинической больницы. 2009;51:17–22.
6. Staiman V.R., et al. Urologic problems in patients with acquired immunodeficirncy syndrome. Scientific World Journal. 2004;4 (Suppl 1): 427–37.
7. Gabbai A.A. et al. HIV peripheral neuropathy. Handbook of Clinical Neurology. 2013;115:515–529.
8. Menendez V. et al. Neurogenic bladder in patients with acquire immunodeficiency syndrome. Neurourol Urodyn. 1995;14:253–57.
9. Клинические рекомендации Европейской ассоциации урологов: Клинические рекомендации по нейроурологии /ред.: Г.Г. Кривобородов [и др.]. EAY, 2021. 18 с.
10. Hakkı Uzun, et al. Increased bladder wall thickness in diabetic and nondiabetic women with overactive bladder. Int. Neurourol J. 2013;17(2):67–72.
11. Edney Norio Otsuki, et al. Ultrasound thickness of bladder wall in continent and incontinent women and its correlation with cystometry. Scientific World Journal. 2014;:2014:684671.

# Выбор α-адреноблокатора при лечении пациентов с расстройствами мочеиспускания

Препаратами выбора при лекарственной терапии пациентов с нарушениями мочеиспускания являются уроселективные α-адреноблокаторы, назначаемые как в виде моно- так и в составе комбинированной терапии. В отличие от неселективных α-адреноблокаторов уроселективные препараты не нуждаются в титровании дозировки и сразу могут быть назначены пациенту в полной терапевтической дозе. Кроме того, назначение уроселекивных α-адреноблокаторов в меньшей степени влияет на сердечно-сосудистую и нервную системы и, тем самым, обладает существенно меньшими рисками «сосудистых» побочных эффектов, в частности, ортостатической гипотензии и падением пациентов. О тонкостях назначения α-адреноблокаторов пациентам с расстройствами мочеиспускания и выборе оптимального препарата в каждом конкретном случае с учетом его фармакологической, функциональной и клинической уроселективности нам рассказал д.м.н., профессор, заведующий кафедрой урологии и андрологии РНИМУ им. Н.И. Пирогова Минздрава России, заведующий урологическим отделением Городской клинической больницы №1, **Котов Сергей Владиславович**

**– Уважаемый Сергей Владиславович, лекарственная терапия нарушений мочеиспускания широко применяется при возможности наблюдения за больным и в настоящее время у мужчин чаще включает α-адреноблокаторы в виде моно- или комбинированной терапии.**

– Действительно, сегодня, среди доступных $\alpha_1$-адреноблокаторов большую часть фармацевтические фирмы-производители предназначают для лечения больных доброкачественной гиперплазией предстательной железы (ДГПЖ), так называемые уроселективные препараты (алфузозин, тамсулозин, силодозин). В отличие от неселективных α-адреноблокаторов (доксазозин и теразозин) селективные препараты не нуждаются в титровании дозировки, сразу могут быть назначены пациенту в полной терапевтической дозе.

**– В чем заключается понятие селективности α-адреноблокаторов, всегда ли это единое определенное понятие?**

– Понятие уроселективности α-адреноблокатора сегодня многокомпонентно. Д.Ю. Пушкарь и П.И. Раснер расширили понятие селективности адреноблокаторов, предложив разделить термин «уроселективность» на несколько подкатегорий, а именно на фармакологическую, функциональную и клиническую уроселективность. Под фармакологической уроселективностью понимается аффинность (чувствительность препарата) к $\alpha_1$-адренорецептору или какому-нибудь из его подтипов. Исходя из соотношения блокирования α-адреноблокаторов фармакологически можно разделить на разные подтипы препаратов: неселективный (алфузозин), селективный (тамсулозин) и суперселективный (силодозин). Но как мы указывали ранее, все три препарата (алфузозин, тамсулозин, силодозин) могут быть назначены в максимальной терапевтической дозировке, без необходимости титрования дозы в течение нескольких недель.

**– На что влияют другие виды селективности α-адреноблокатора?**

– Следующей подкатегорией селективности рассматривается функциональная уроселективность, а именно, способность вызывать расслабление гладкомышечных клеток предстательной железы, простатического отдела уретры, шейки мочевого пузыря с минимальным воздействием на сердечно-сосудистую и центральную нервную системы. Именно функциональная селективность α-адреноблокатора, должна определять степень клинического эффекта в терапии симптомов нарушения функций нижних мочевыводящих путей (СНМП). Непрямое сравнение всех неселективных и селективных α-адреноблокаторов, говорит об их одинаковой клинической эффективности, измеряемой снижением суммарного балла шкалы IPSS и увеличением показателя максимальной скорости мочеиспускания по данным урофлоуметрии.

**– Сергей Владиславович, но тогда возникает вопрос: «есть ли связь между фармакологической и функциональной селективностью α-адреноблокаторов?»**

– Индекс инфравезикальной обструкции является инструментальным уродинамическим показателем, определяющим соотношение максимального внутридетрузорного давления в момент достижения максимальной скорости мочи и самого показателя максимальной скорости потока мочи. Его определение позволяет отдифференцировать причину нарушения мочеиспускания как обструктивную или необструктивную (снижение сократительной способности мочевого пузыря/низкое внутридетрузорное давление в момент мочеиспускания). Прямой связи с фармакологической селективностью и способностью влиять на инфравезикальную обструкцию по данным метаанализа не прослеживается. Все селективные α-адреноблокаторы примерно одинаково расслабляют гладкую мускулатуру простаты, уретры и шейки мочевого пузыря, приблизительно с одинаковым клиническим эффектом.

> «...»
>
> ***Алфузозин обладает самым высоким объемом распределения в тканях предстательной железы среди уроселективных препаратов, таким образом, препарат быстрее поступает в орган-мишень, минимизируя побочные эффекты***

**– Остается открытым вопрос: «дает ли фармакологическая селективность преимущества в лечебном эффекте α-адреноблокатора?»**

– Когда мы говорим о функциональной селективности, она напрямую связана с клинической уроселективностью и главным показателем безопасности применения α-адреноблокатора – риском развития ортостатической гипотензии и падения пациента. Клиническая уроселективность – показатель, характеризующий влияние препаратов на инфравезикальную обструкцию и СНМП при минимальном количестве побочных эффектов. Клиническая уроселективность – самый важный критерий, определяющий соотношение выгоды и риска использования препарата. Понятие клинической уроселективности напрямую связано с рисками влияния терапии α-адреноблокаторами на сердечно-сосудистую систему и рисками «сосудистых» осложнений.

Клинически уроселективные препараты, в свою очередь, отличаются по «индексу простатотропности». Чем выше значения индекса простатотропности α-адреноблокатора, тем активнее препарат поступает в орган-мишень и меньше риск развития побочных эффектов. Алфузозин обладает самым высоким объемом распределения в тканях предстательной железы среди уроселективных препаратов, таким образом, препарат быстрее поступает в орган-мишень, минимизируя побочные эффекты.

**– Сергей Владиславович, в условиях, когда «современный» мужчина стал жить дольше, и вероятно, в возрасте 55 лет и старше у него появляется сопутствующие заболевания, на что же ориентироваться клиницисту при выборе α-адреноблокатора?**

– Для клинициста в его ежедневной практике приоритетным становится понятие функциональной и клинической уроселективности, определяющих два наиболее важных показателя: клиническую эффективность и безопасность консервативной терапии больных ДГПЖ. Несмотря на отличия препаратов между собой в отношении фармакологической и функциональной уроселективности, все селективные препараты имеют доказанную и клинически значимую эффективность в лечении пациентов с СНМП.

Дополнительным преимуществом алфузозина (Алфупрост® МР), благодаря его наиболее высокому индексу простатотропности, является отсутствие влияние на $\alpha_{1B}$-адренорецепторы. Таким образом, использование Алфупрост® МР в лечении пациентов с СНМП предпочтительно в том числе у пациентов с гипертонической болезнью или без нее, практически исключая нежелательные побочные эффекты со стороны сердечно-сосудистой системы.

# Согласованность результатов опроса по МИЭФ-15 и мониторинга ночных пенильных тумесценций при оценке качества эректильной функции

16 сентября 2023 года в рамках XXIII Конгресса Российского общества урологов состоялось секционное заседание «Терапия и хирургия мужской сексуальности», где прозвучал доклад ведущего научного сотрудника отдела урологии и андрологии МНОЦ МГУ им. М.В. Ломоносова, д.м.н., профессора **Чалого Михаила Евгеньевича** «Согласованность результатов опроса по МИЭФ-15 и мониторинга ночных пенильных тумесценций при оценке качества эректильной функции». В своем докладе профессор подробно остановится на особенностях диагностики эректильной дисфункции, указав, что только мониторинг ночных пенильных тумесценций является объективным методом, способным дифференцировать органические ее формы от психогенных. Согласованность результатов мониторинга ночных пенильных тумесценций с опросником МИЭФ-15 при этом остаётся низкой.

Свой доклад Михаил Евгеньевич начал с эпидемиологии эректильной дисфункции, которая несколько отличается в нашей стране и за рубежом. Отдельно было отмечено, что зачастую проблемы с эрекцией берут начало в юношеском возрасте, причем до 17% пациентов в возрасте до 29 лет сталкиваются с данной проблемой. При этом подходы к диагностике эректильной дисфункции, по мнению эксперта, остаются несовершенными. Так, согласно клиническим рекомендациям, с целью объективизации жалоб пациента предлагается использовать различные анкеты, самой распространённой из которых является Международный индекс эректильной функции (МИЭФ). Однако такой подход способствует не объективизации, а стандартизации диагностики, являясь полностью зависимым от субъективного состояния пациента.

В 2016 году в качестве способа инструментальной диагностики предлагалось выполнять мониторинг ночных пенильных тумесценций или спонтанных эрекций, однако в действующих рекомендациях данный пункт отсутствует, возможно, по причине отсутствия на российском рынке до недавнего времени прибора, предназначенного для этих целей. При этом в зарубежных рекомендациях мониторинг ночных пенильных тумесценций строго рекомендован для использования, особенно с целью дифференциальной диагностики органической и психогенной эректильной дисфункции.

Далее докладчик подчеркнул, что в 2018 году появился отечественный регистратор ночных пенильных тумесценций, Андроскан, превосходящий по своей эргономичности зарубежный аналог. Данный аппарат представляет собой кольцо общим весом до 5 грамм, которое перед сном надевается на половой член, в результате чего регистрируется изменение диаметра полового члена во время сна. Результатом работы прибора является график, эректрограмма, отражающий изменение диаметра полового члена от момента засыпания до пробуждения пациента. Тем самым мониторинг ночных пенильных тумесценций является единственной объективной возможностью дифференцировать органическую форму эректильной дисфункции от психогенной.

Автор подчеркнул, что в 2022 году на базе МНОЦ МГУ коллективом под руководством академика РАН Камалова А.А. были разработаны нормативные критерии оценки получаемой эректограммы, включающие изучение относительного прироста диаметра полового члена, а также длительность ночных пенильных тумесценций с заданным относительным приростом. Дополнительно была предложена и запатентована программа для автоматической обработки результатов мониторинга ночных пенильных тумесценций. Пример автоматически обработанной эректрограммы представлен на *рисунке*.

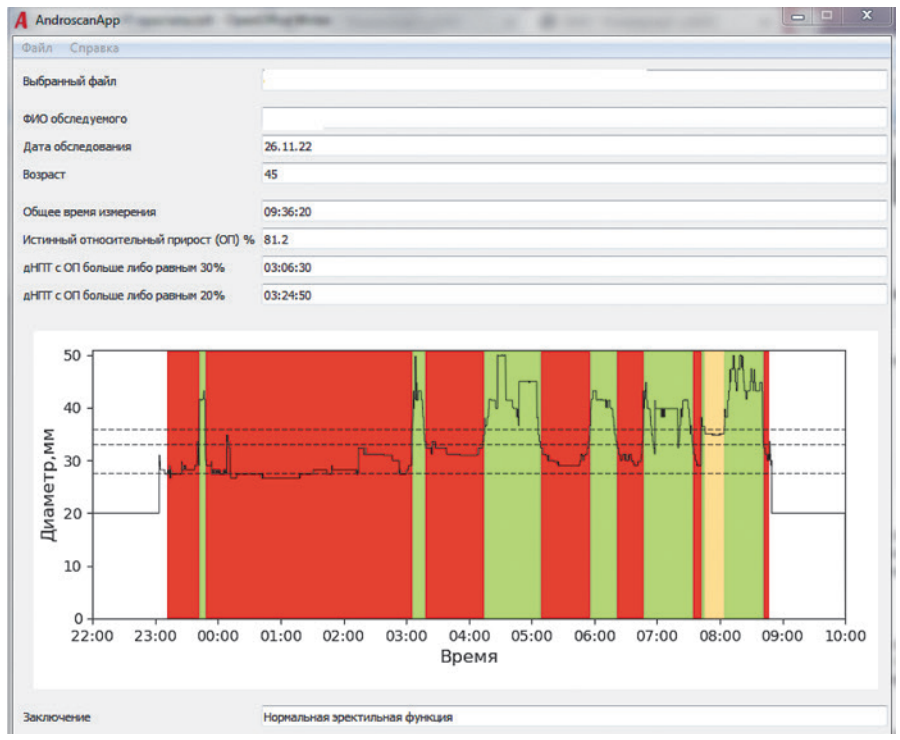


Рисунок. **Пример автоматически обработанной эректрограммы пациента с нормальной эректильной функцией**

> «...»
>
> ***Комплексный подход к диагностике эректильной дисфункции может обеспечить правильную лечебную тактику не только самого заболевания, но и обеспечить раннее выявление сердечно-сосудистых заболеваний***

Далее Михаил Евгеньевич рассказал о результатах собственного исследования, проведённого в МНОЦ МГУ в рамках кандидатской диссертации врача-уролога МНОЦ МГУ **Стригунова Андрея Алексеевича**. В рамках исследования оценка эректильной функции проводилась сразу двумя способами: с использованием опросника МИЭФ-15 и мониторинга ночных пенильных тумесценций. На основании полученных данных было проведено сравнение субъективной и объективной оценки качества эректильной функции. Оказалось, что совпадение результатов мониторинга ночных пенильных тумесценций и МИЭФ-15 наблюдалось только у 40% пациентов, в то время как у 60% пациентов результаты не совпали. Коэффициент ранговой корреляции Спирмена показал наличие средней корреляционной взаимосвязи между данными объективной и субъективной оценки качества эректильной функции ($r$=0,392; $p$<0,001). Тем самым, согласованность результатов мониторинга ночных пенильных тумесценций и опросника МИЭФ-15 является низкой.

После выполнения полноценного ROC-анализа исследователями было показано, что общая чувствительность МИЭФ-15 относительно мониторинга ночных пенильных тумесценций составила 40%, специфичность 82,4%. Аналогичный анализ проведен для каждой степени эректильной дисфункции. Оказалось, что чувствительность и специфичность МИЭФ-15 оптимальна только для 1 степени 80,6% и 53,1 % соответственно. Для средней и тяжелой степени эректильной дисфункции предсказательная способность МИЭФ-15 является низкой.

Особенно важным, по мнению докладчика, является выявление эректильной дисфункции уже на стадии факторов риска. Поскольку органическая форма данного заболевания чаще всего связана с сосудистыми нарушениями, факторы риска эректильной дисфункции являются общими и для сердечно-сосудистых заболеваний. Учитывая меньший диаметр пенильных сосудов по сравнению с коронарными, клинически выраженная форма органической эректильной дисфункции чаще предшествует манифестации ишемической болезни сердца и появляется за 2-3 года до диагностики последней. Поэтому так важно выявлять сосудистые факторы риска в виде дислипидемии, повышенного индекса массы тела, нарушений гликемического профиля и обращать внимание на качество эректильной функции у возрастных пациентов, получая тем самым косвенную информацию и о состоянии всего сосудистого русла. И, как показало наше исследование, именно мониторинг ночных пенильных тумесценций является наиболее подходящим инструментом для выявления органической эректильной дисфункции. А уже на основании параметров полученной нами в ходе мониторинга эректрограммы мы можем судить о вероятности наличия ишемической болезни сердца у наших пациентов. Тем самым, комплексный подход к диагностике эректильной дисфункции может обеспечить правильную лечебную тактику не только самого заболевания, но и обеспечить раннее выявление сердечно-сосудистых заболеваний.

*Доклад подготовлен группой авторов: А.А. Камалов, М.Е. Чалый, Д.А. Охоботов, Н.И. Сорокин, А.А. Стригунов, О.Ю. Нестерова, А.С. Тивтикян. Медицинский научно-образовательный центр МГУ им. М. В. Ломоносова, ФФМ МГУ им. М. В. Ломоносова, Москва*

# Методы утолщения полового члена

В своем выступлении на Конгрессе урологов ФМБА России «Союз теории и практики» уролог, андролог, д.м.н., профессор Федерального медицинского биофизического центра им. А. И. Бурназяна **Павел Сергеевич Кызласов** отметил, что дисморфофобия полового члена у пациентов встречается довольно часто. При этом специалистами отмечается именно синдром малого полового члена (когда пациенты обращаются к хирургу с просьбой увеличить объем органа), а синдром узкого органа обычно не наблюдается. Однако проведенные среди женщин исследования (было опрошено 170 респонденток) показывают, что важным для них является не длина, а именно обхват полового члена партнера.

Говоря о вариантах утолщения полового члена, профессор П.С. Кызласов сообщил следующее: «Существуют неоперативные методы: введение гиалуроновой кислоты, полимолочной кислоты, использование стромально-васкулярной фракции, обогащенной жировыми адипоцитами. К оперативным методам относят использование кожно-фасциального лоскута, жирового лоскута, силиконовых имплантов, коллагеновой матрицы и PGA-матрицы. Когда для утолщения полового члена применяются немедицинские препараты (парафин, плексиглас, силикон), довольно часто у пациентов возникают серьезные проблемы – флегмоны и осложнения, требующие скальпирования. Применение гиалуроновой кислоты дает хороший эффект, однако время рассасывания препарата составляет около трех месяцев и мало кто из пациентов готов повторять такие инъекции каждый сезон. Поэтому я и мои коллеги используем гиалуроновую кислоту исключительно для того, чтобы на фоне установки фаллопротеза немного увеличить объем головки полового члена. Достоинства введения стромально-васкулярной фракции сегодня многим известны: результат заметен сразу после операции, низкая частота осложнений, отсутствие побочных реакций. Но среди главных недостатков – исчезновение эффекта в течение 90 дней и высокая стоимость операции. Утолщение жировыми лоскутами также дает хороший результат и длительный эффект, а недостатками метода являются инвазивность, необходимость наличия определенных навыков у хирурга и высокая частота осложнений, так как графт содержит жировую часть и остатки кожных покровов, что несет с собой высокий риск лизиса с деформацией кожных покровов. Что касается силиконовых имплантов, то среди них не существует ни одного, зарегистрированного в России специально для утолщения полового члена. Аналогичная ситуация с коллагеновой матрицей, при использовании которой могут возникать инфекционные осложнения, возможно и полное ее отторжение. Для использования методики кожно-фасциального лоскута на питающей ножке необходимы серьезные микрохирургические навыки, поэтому необходимо помнить, что эффект от операции должен превосходить возможные осложнения».

Далее докладчик подробно остановился на использовании препаратов полимолочной кислоты (PowerFill) для утолщения полового члена пациента: «Эти препараты зарегистрированы в России, а средний срок их рассасывания составляет полтора года. Суть действия препарата составляют шаровидные пористые частицы, проникающие в ткани. Сразу после операции объем полового члена существенно увеличивается, затем он немного уменьшается, а через 1–2 дня снова нарастает. Это происходит по причине того, что при первоначальном введении препарата его разводят водой для инъекций, которая всасывается, после чего препарат распределяется по тканям и за счет гиперосмолярности он начинает притягивать жидкость. При этом и сами пациенты отмечают, что их орган увеличивается в размере после посещения бани. При распределении по тканям создается стойкий и хороший результат. Препараты полимолочной кислоты создают утолщение в среднем до 3,5 см».

В завершение своего доклада профессор П.С. Кызласов отметил, что он и его коллеги часто применяют препараты полимолочной кислоты, при этом максимальное время наблюдения за пациентами составляет 18 месяцев, и за этот период не было выявлено ни серьезных осложнений, ни признаков снижения объема полового члена. Также он рекомендовал при введении препарата использовать обычную пункционную иглу для пункции почки (которая не травмирует сосуды), чтобы избежать образования гематом.

# Школа по инфекциям мочевыводящих путей «Аспект»: научные публикации и трудные пациенты

20 октября на сайте uro.tv состоялась *on line*-трансляция Школы по инфекциям мочевыводящих путей «Аспект». Мероприятие впервые прошло без участия прежнего председателя Школы, профессора кафедры урологии и хирургической андрологии **Любови Александровны Синяковой**, которая ушла из жизни 13 июня 2023 года в возрасте 69 лет. После ухода профессора Л.А. Синяковой Школу «Аспект» возглавил врач-уролог, профессор кафедры урологии МГМСУ **Андрей Владимирович Зайцев**. Корреспондент нашей газеты подготовила краткий обзор наиболее интересных докладов.

**Обзор научных публикаций**

Руководитель центра оперативной урологии/онкоурологии и андрологии, д.м.н. **Константин Леонидович Локшин** поделился с коллегами рядом важных научных публикаций 2022-2023 гг., связанных с проблемой инфекций мочевыводящих путей (ИМП). Говоря об этиологии ИМП, на основании анализа 37 исследований он обратил внимание на корреляцию между продукцией биопленок и резистентностью уропатогенной кишечной палочки (оценивалась суммарная распространенность изолятов бета-лактамаз расширенного спектра - БЛРС с множественной лекарственной устойчивостью), которая составила 37% и 65,8% соответственно. При этом множественная устойчивость микроорганизмов к антибактериальным препаратам была напрямую связана со способностью и степенью выработки микроорганизмом биопленок.

Одна из работ, представленных докладчиком, была посвящена возбудителю ИМП - грамотрицательной неферментирующей бактерии *Stenotrophomonas maltophilia*. «Этот возбудитель известен давно как грамотрицательная палочка, вызывающая инфекционно-воспалительные заболевания дыхательных путей, в основном у пациентов с иммуносупрессией. Однако в систематическом обзоре, объединившем 6 статей, было показано, что этот микроорганизм способен вызывать ИМП, которые отличаются тяжелым течением и повышенным уровнем смертности. Причем данный микроб устойчив к наиболее часто используемым антибактериальным препаратам, но в большинстве случаев чувствителен к триметоприму/сульфаметоксазолу», – сообщил он.

Относительно диагностики ИМП доктор К.Л. Локшин отметил: «В ближайшее время методы молекулярной диагностики если не совсем вытеснят методики стандартной бактериологии, то основательно займут эту нишу. В одном из метаанализов было приведено сравнение информативности методов секвенирования нового поколения и стандартной методики бактериологического анализа, где показано, что новые методы по чувствительности превосходят бактериологический анализ. Кроме того, с помощью данных методов можно выявить ген резистентности бактерий к антибактериальным препаратам».

Далее доктор К.Л. Локшин напомнил о роли небактериальных препаратов в профилактике ИМП и дискомфорта у пациентов после цистоскопии: «В клинических рекомендациях отмечено, что цистоскопия сопряжена с повышенным риском возникновения ИМП. И хотя при этом не рекомендуется использование антибиотикопрофилактики у всех пациентов, ее назначают довольно часто. В рандомизированном контролируемом исследовании с участием 32 пациентов была показана альтернатива антибактериальной профилактике – использование препарата с Д-маннозой и *Saccharomyces boulardii*: данный препарат не только снижал вероятность возникновения ИМП после цистоскопии, но и уменьшал степень выраженности постцистоскопических симптомов».

Затем докладчик привел метаанализ, объединивший 24 исследования, определявших факторы риска ИМП у детей. В работах было отмечено, что процедура обрезания и грудное вскармливание снижают частоту ИМП, а избыточный вес, ожирение, редкое потребление жидкости и нечастое мочеиспускание повышают этот риск и связаны с рецидивами ИМП.

В заключение доклада доктор К.Л. Локшин привел ряд исследований, где отмечалось, что при использовании фосфомицина трометамола у пациентов при трансректальной биопсии простаты фебрильные и нефебрильные ИМП отмечались реже. «Профилактика фосфомицином не уступает профилактике фторхинолонами с целью снижения рисков эпизодов фебрильных ИМП при трансректальной биопсии простаты. А учитывая рост резистентности к фторхинолонам, который мы сегодня наблюдаем, этот факт является важным и его следует учитывать в клинической практике», – резюмировал он.

**Рецидивирующая инфекция кандидозной этиологии**

Врач-уролог, андролог, д.м.н., профессор,

вице-президент Ассоциации урологов Дона **Халид Сулейманович Ибишев** привел клиническое наблюдение из собственной практики, связанный с пациенткой, у которой была диагностирована рецидивирующая инфекция нижних мочевыводящих путей (РИНМП) кандидозной этиологии.

Пациентка 59 лет обратилась к урологу с жалобами на императивные позывы на мочеиспускание до 25 раз сутки, учащенное мочеиспускание, боли в надлонной области, боли в мочеиспускательном канале, усиливающиеся при мочеиспускании, чувство наличия инородного тела в мочеиспускательном канале. Пациентка болела циститом с 2018 года, в детстве перенесла тубулоинтерстициальный нефрит. В анамнезе – МКБ (с 2005 по 2011 годы трижды была выполнена дистанционная ударно-волновая литотрипсия, дважды – стентирование правого мочеточника). С 2018 года пациентке 4 раза выполнялась цистоскопия. Менопауза – с 2018 года, сахарный диабет 2 типа – с 2017 года. В 2019–2020 годах произошло обострение цистита, осложнившееся тубулоинтерстициальным нефритом.

Пациентке несколько раз выполнена цистоскопия, при которой в 2019 году было диагностировано хроническое воспаление стенки мочевого пузыря, в 2021 году установлены признаки хронического воспаления без данных, указывавших напатологическое образование, в 2022 году поставлен диагноз хронического интерстициального цистита. При этом было отмечено, что слизистая мочевого пузыря имеет белесоватый цвет, а также наблюдается чередование с участками выраженной инъецированности сосудов. На боковых стенках мочевого пузыря имелись Гуннеровские язвы. Емкость мочевого пузыря составляла 70 мл. «Белесоватый цвет мочевого пузыря и его чередование с участками выраженной инъецированности сосудов является характерной особенностью кандидозной инфекции, – подчеркнул профессор Х.С. Ибишев. – К тому же у женщины присутствовали явные факторы риска – менопауза (когда начинаются атрофические изменения влагалища и мочевого пузыря) и сахарный диабет». В 2022 году пациентке были выполнены цистоскопия и подслизистое введение препарата ботулинического токсина типа А, что только ухудшило состояние женщины.

Профессор Х.С. Ибишев прокомментировал состояние пациентки: «В общем анализе мочи большое количество лейкоцитов (признаки воспаления). На протяжении года женщина практически ежедневно принимала различные антибактериальные препараты (помогавшие на короткое время), повышенная температура тела у нее отсутствовала. По результатам УЗИ почек были установлены конкременты правой почки, вторично сморщенная правая почка, признаки нефро-

«...»

***Коронавирусная инфекция способна вызывать симптомы нарушения функций нижних мочевыводящих путей, хотя при стандартном бактериологическом анализе мочи не выявляется роста микроорганизмов***

склероза, диффузные изменения паренхимы, уплотнения в чашечно-лоханочной системе с обеих сторон. Женщина находилась в глубокой депрессии, не вела дневник мочеиспусканий, практически все время носила урологические прокладки, интенсивность боли по шкале ВАШ оценивала на 10 баллов».

При обращении пациентки к профессору Х.С. Ибишеву ей было выполнено цитологическое исследование мочи (при котором, помимо кишечной палочки, было обнаружено большое количество мицелия *Candida albicans*), что подтверждено также культуральным исследованием. Докладчик отметил: в настоящее время преобладает мнение, что вирусы и грибы редко являются причиной возникновения ИМП. Однако данные патогены должны рассматриваться в качестве одной из нередких причин возникновения ИМП.

Пациентке были назначена антимикотическая терапия (капспофунгин, итраканазол). Учитывая наличие в моче кишечной палочки, назначен фурамаг. Также проведена противовоспалительная фитотерапия, антиадгезивная (Д-манноза), иммуноактивная терапия и выполнена лапароскопическая нефроуретероэктомия справа. «Мы наблюдаем за пациенткой в течение 6-ти месяцев, за этот период у нее не было ни одного обострения, хотя ранее это состояние преследовало ее постоянно. Также у женщины увеличилась емкость мочевого пузыря. По данным контрольного исследования мочи грибковая инфекция уже не превалировала, впервые за 5 лет количество лейкоцитов составило 1–2 в поле зрения. По результатам цистоскопии через 6 месяцев после проведенного лечения гиперемия еще сохранялась, но признаков Гуннеровских язв и кандидозной инфекции не наблюдалось. Пациентка находится в ремиссии и вышла на работу», – сообщил докладчик.

**Трудный пациент: важно устранить факторы риска**

Врач-уролог ГКБ им. В.П. Демихова, к.м.н. **Инга Владимировна Косова** привела клиническое наблюдение пациентки 75 лет, которая обратилась к урологу с жалобами в течение двух лет на учащенное мочеиспускание и выраженные боли над лоном. Женщина наблюдалась у уролога в поликлинике, неоднократно получала курсы антимикробной терапии с частичным положительным эффектом. Менопауза в течение 25 лет, гормональной терапии не получала. В анамнезе – сахарный диабет 2 типа, гипертоническая болезнь, ишемическая болезнь сердца, ожирение, остеопороз. При физикальном осмотре у пациентки была установлена выраженная вульвовагинальная атрофия, пролапса тазовых органов не выявлено. Кашлевая проба отрицательная. Живет половой жизнью, беспокоит выраженное жжение, боль, диспареуния. При трансвагинальном исследовании не выявлено патологических изменений. Бактериологическое исследование показало: несмотря на то, что пациентка в течение двух лет принимала антимикробные препараты, у женщины сохранилась хорошая чувствительность выделенной микробной флоры к антибактериальныи препаратам. Пациентке был установлен диагноз «Генитоуринарный постменопаузальный синдром. Рецидивирующая инфекция мочевыводящих путей». Через неделю после окончания курсового приема фурамага пациентка снова отметила появление учащенного болезненного мочеиспускания, резей и жжения в уретре.

«Мы назначили женщине санацию влагалища флуомизином, после чего начали бустерную схему применения овестина (ежедневно в течение 30 дней). Также ей был назначен антимикробный препарат фосфомицина трометамол и препарат, обладающий антиадгезивным, антимикробным действием в течение месяца, сообщила доктор И.В. Косова. – Ранее пациентка уже принимала эти препараты. Но в данной ситуации следовало обсудить факторы риска, которые не были ранее устранены. На фоне гипоэстрогенемии и нарушения биоценоза влагалища (как известно, эпителий мочевыводящих путей является эстрогенозависимым) овестин способен вызывать выраженное жжение, что, помимо гормонофобии, еще больше отталкивает наших пациенток от применения гормональной терапии. Учитывая эти факторы риска, мы сначала выполнили пациентке санацию влагалища, а затем назначили бустерную терапию овестином. Кроме того, ей был назначен препарат, содержащий витамин Д, обеспечивший антимикробную защиту нижних мочевыводящих путей от инфекции. Известно, что витамин Д является прогормоном, обладающим иммуномодулирующим и системным действием, а также способствует образованию гликозаминогликанового слоя».

Докладчик констатировала, что через месяц после проведенной терапии в анализах пациентки не было обнаружено бактериурии и лейкоцитурии, однако сохранялись умеренные боли внизу живота, жжение во влагалище и уретре. «При физикальном осмотре следует проводить влагалищный осмотр не только по поводу состояния слизистой, но и обращать внимание на мышцы тазового дна. При осмотре пациентки неврологом и урологом и после выполненного УЗИ половых нервов ей был поставлен диагноз «двусторонний пудендальный туннельный синдром и левосторонняя туннельная нейропатия бедренного тазового нерва», после чего пациентка была направлена к неврологу. Ей были назначены миорелаксанты в сочетании с габапентином с хорошим положительным эффектом. Мы также назначили продолжение профилактики рецидивов болезни растительными препаратами. В ГКБ им. С.С. Юдина у пациентки был купирован болевой симптом. Сейчас рецидива инфекции мочевыводящих путей у пациентки не наблюдается», – сказала в заключение доктор И.В. Косова.

**Инфекция мочевого пузыря**

Профессор **Андрей Владимирович Зайцев** привел еще одно клиническое наблюдение пациентки 25 лет, обратившейся к урологу с жалобами на учащенное мочеиспускание, ноктурию до 3 раз, дискомфорт в уретре при мочеиспускании, диспепсические расстройства.

В ноябре 2020 года пациентка перенесла коронавирусную инфекцию и на ее фоне – первый эпизод острого цистита и диспепсические расстройства. С 2020 г. она страдала антибиотикоассоциированным колитом (после курсового приема сумамеда), клостридиальной инфекцией. В феврале 2021 года у нее произошел второй эпизод острого цистита/дизурии, с марта 2021 года – ноктурия до 4-6 раз. В октябре 2021 года – лечение грибковой инфекции (копрограмма).

Тогда же пациентка обратилась на кафедру урологии МГМСУ с жалобами на эпизоды обострения хронического цистита/дизурии более 3 раз в год, диспепсические расстройства с периодичностью в течение года. Выполненное здесь копрологическое исследование показало наличие у пациентки бластоцитов и выявлен токсин В, что подтвердило наличие *Clostridium difficile*. Пациентке были назначены нитрофураны, иммунопрофилактика и лечение клостридиальной инфекции. Динамика состояния больной в 2022 году показала сохранение учащенного мочеиспускания в дневные часы, особенно в холодное время года и при стрессовых нагрузках, ноктурии.

Далее докладчик обратился к исследованиям, показавшим, что коронавирусная инфекция способна вызывать симптомы нарушения функций нижних мочевыводящих путей, хотя при стандартном бактериологическом анализе мочи не выявляется роста микроорганизмов. «Врачу необходимо помнить о цистите, ассоциированном с коронавирусной инфекцией, а также с вакцинацией по поводу этой инфекции. Что касается последнего бактериологического анализа мочи, полученного от нашей пациентки, то он снова вернул нас к проблеме РИМП, поскольку в нем был обнаружен рост *Escherichia coli*. При этом назначение исключительно антибиотиков могло усугубить диспепсию. Поэтому мы предпочли назначение терапии комбинированным препаратом растительного происхождения, обладающего диуретическим, противовоспалительным, противомикробным, спазмолитическим действием. Таким образом, у пациентки был достигнут положительный эффект, а нам удалось отсрочить назначение ей антибактериальных препаратов, избегая нарушения кишечного микробиома, что было важно для состояния данной пациентки», – сказал в заключение профессор А.В. Зайцев.

НМОМЦ

Научно-методический организационный медицинский центр

www.nmomc.com

НАШИ КЛИЕНТЫ

КОНГРЕСС-ОПЕРАТОР В ОБЛАСТИ ОРГАНИЗАЦИИ СПЕЦИАЛИЗИРОВАННЫХ МНОГОПРОФИЛЬНЫХ МЕРОПРИЯТИЙ

Наша компания находится на рынке оказания организационных услуг с 2004 года.

В течение этих лет были организованы мероприятия с международным участием на территории Российской Федерации и за рубежом (Армения, Беларусь, Грузия).

Под ключ:

- Организация конференций;
- Организация выставок;
- Размещение рекламы в СМИ;
- Организация мастер-классов;
- Организация выездных школ.

Контакты:

ООО «Научно- методический организационный медицинский центр»
*Алексеева Марина Валерьевна*
тел.: +7 (903) 295-66-81, +7 (925) 941-09-65
e-mail: marina.lal@mail.ru

РЕКЛАМА

# Дивертикулы верхних и нижних мочевыводящих путей

**под редакцией член-корр. РАН, д.м.н., профессора А.Г. Мартова**

Книга издана, М.: «Мегаполис», 2023, 118 стр.




Дивертикул (diverticulum, di + verto) в переводе с латинского – «дорога в сторону», «ответвление».

Дивертикулы нижних и верхних мочевыводящих путей в большинстве случаев являются аномалиями развития, однако могут иметь и приобретенный характер. Заболевания, связанные с дивертикулами нижних и верхних мочевыводящих путей встречаются нечасто и длительное время могут не проявляться клинически, что выводит на первый план современные методы лучевой и функциональной диагностики. Осложняясь, дивертикулы мочевыводящих путей могут в значительной степени влиять на течение патологического процесса в мочевыводящих путях, затруднять его диагностику и лечение.

Современные методы лечения дивертикулов мочевыводящих путей включают в себя динамическое наблюдение, функциональную терапию и различные виды оперативного лечения, которое в последнее время в большинстве случаев выполняется с помощью малоинвазивных модифицированных открытых операций или, что чаще, эндоурологических (эндовидеохирургических) вмешательств.

Специальной отечественной и мировой литературы, посвященной дивертикулам нижних и верхних мочевыводящих путей, относительно немного, поэтому коллектив авторов из ведущих Российских урологических клиник решил восполнить этот пробел, представив современные данные по всем аспектам диагностики и лечения дивертикулов уретры у мужчин и женщин, дивертикулов мочевого пузыря, мочеточника и чашечек.

# Диагностика и лечение в схемах и алгоритмах

## Справочное руководство для врачей

**Под редакцией академика РАН, д.м.н., профессора А.А. Камалова**

Рекомендовано межрегиональной общественной организацией «Мужское и репродуктивное здоровье»

При большом разнообразии клинических рекомендаций, протоколов и стандартов врачу-урологу, в условиях лимитированного времени приема пациента, необходим краткий алгоритм диагностики и лечения пациентов.

Представленные схемы разработаны с целью оптимизации оказания помощи врачами-урологами на амбулаторном этапе. В сборнике в доступной форме сосредоточена основная информация о современных методах диагностики и фармакотерапии при ведении пациентов с различными урологическими заболеваниями.

В качестве базовой структуры инфографики использованы клинические рекомендации, разработанные общероссийской общественной организацией «Российское общество урологов» и одобренные Научно-практическим Советом Минздрава РФ.

Издание предназначено для практикующих врачей урологов, андрологов, терапевтов, врачей общей практики и специалистов смежных специальностей, а также ординаторов и аспирантов соответствующих направлений.

ООО «Научно-методический организационный медицинский центр», 2024 г.

# Избранные лекции по урологии

**под редакцией член-корр. РАН, д.м.н., профессора А.Г. Мартова**

Издание планируется в феврале 2024 г.

М.:«Мегаполис», 1050 стр.

Эта книга является сборником абсолютно новых лекций, написанных по отдельным, актуальным вопросам современной урологии и является продолжением монографии под тем же названием, изданной в 2008 г. под редакцией Н.А. Лопаткина и А.Г. Мартова. Без тематических повторов в ней обсуждаются проблемы, вызывающие наибольшие затруднения в процессе диагностики и лечения ряда урологических заболеваний, а также дана информация, которая поможет клиницисту ориентироваться в трудных случаях, встречающихся в урологической практике.

Издание книги посвящается 100-летнему юбилею нашего учителя, академика РАН, профессора Николая Алексеевича Лопаткина, внёсшему огромный вклад в развитие отечественной и мировой урологии.

Представленный в книге материал разделен на 6 частей – общие вопросы урологии, воспалительные заболевания органов мочеполовой системы, мочекаменная болезнь, кистозные заболевания почек, опухоли мочеполовой системы и болезни половых органов, уретры и сексуальные расстройства у мужчин. Каждая лекция написана коллективом авторов, являющихся признанными авторитетами в урологии и отражает современное состояние проблемы, которой посвящена. Вместе с тем данная книга не является учебником, так как в большинстве лекций обсуждаются только вопросы, которые, по мнению авторов, являясь актуальными, не нашли широкого отражения в современных учебниках и руководствах по урологии. Кроме того, в ряде лекций дан критический анализ тех новейших урологических проблем, которые только начинают обсуждаться на ведущих мировых урологических форумах.

В лекциях, связанных с общей урологией обсуждаются разнообразные вопросы диагностики, консервативного и оперативного лечения урологических заболеваний. Освещены актуальные вопросы внутреннего дренирования верхних мочевыводящих путей, ретроградной интраренальной хирургии, реконструктивно-пластической урологии, урогинекологии, аномалий почек, осложнений урологических операций и др.

В разделе, посвященном воспалительным заболеваниям органов мочеполовой системы, отражены современные представления об антибактериальной терапии урологических заболеваний, вопросы катетер-ассоциированной инфекции, урогенитального туберкулеза и редких форм пиелонефрита и цистита.

В разделе, посвящённом мочекаменной болезни, представлена проблематика этиологии, патогенеза и метафилактики уролитиаза, а также инновационные методики оперативного лечения больных различными формами мочекаменной болезни.

Отдельно в книге выделена глава о кистозных заболеваниях почек. В ней подробно рассмотрены клинические особенности диагностики и оперативного лечения простых паренхиматозных и синусных пара- и перипельвикальных кист почек, а также поликистоза почек.

В разделе книги, посвященном опухолям мочеполовой системы, подробно отражены вопросы малоинвазивного оперативного лечения опухолей почек, эндоскопического и лапароскопического лечения больных раком мочевого пузыря и предстательной железы. Рассмотрены возможности хирургии опухолей аномалийных почек. Проанализированы особенности лучевой терапии и брахитерапии рака предстательной железы. Продемонстрированы современные способы улучшения эндоскопической визуализации уротелиальных новообразований. Обсуждены взгляды на консервативную терапию и оперативное лечение больных гиперплазией простаты.

В лекциях о болезнях половых органов, уретры и сексуальных расстройствах у мужчин подробно описаны вопросы приапизма, эректильной дисфункции и бесплодия, ассоциированного с варикоцеле. Особую ценность представляют актуальные лекции о травме мужских половых органов и боевых повреждениях уретры и полового члена.

Мы надеемся, что данная книга будет особенно полезна практическим урологам и студентам медицинских ВУЗов, интересующихся урологией.